

Klinik für Herzchirurgie

PERSONALISIERTE UND MINIMAL-INVASIVE EINGRIFFE AM HERZEN





Herzlich willkommen

Sehr geehrte Patientin, sehr geehrter Patient, liebe Kolleg:innen,

Unsere Klinik für Herzchirurgie ist Teil des Herzzentrums und des Klinikums Dortmund, dem größten kommunalen Krankenhaus Nordrhein-Westfalens. Hier sind alle Fachdisziplinen der Medizin unter einem Dach versammelt; dies bietet die besten Voraussetzungen, um unsere Patient:innen am Herzen und darüber hinaus – **ganzheitlich** – zu versorgen.

In der Herzmedizin steht die Vermeidung von Herzerkrankungen durch Anpassung des Lebensstils und medikamentöser Behandlung von Risikofaktoren im Vordergrund. Auch wenn das Herz erkrankt ist, wird die Mehrheit dieser Patient:innen durch die Hausärzt:innen und niedergelassenen Kardiolog:innen konservativ-medikamentös erfolgreich behandelt.

Erst wenn diese Therapien nicht mehr helfen, werden Herzkatheter-basierte Verfahren oder eine Herzoperation erwogen. **Aber welche Therapie ist nun die beste?** Um die richtigen Entscheidungen zu treffen, sollte man auch die Möglichkeiten der modernen Herzchirurgie kennen. In dieser Broschüre stellen wir Ihnen die neuesten Verfahren der Herzchirurgie bei Erwachsenen vor, anhand von Fallbeispielen, Illustration, Hintergrund-Informationen, außerdem Links zu unseren Videos, Vorträgen und Publikationen. Die Broschüre richtet sich an Patient:innen wie Ärzt:innen gleichermaßen sowie alle Mitglieder eines „HEART TEAMS“, die sich in Abwägung möglicher Therapie-Optionen auf den aktuellen Stand bringen möchten.

Aktuelle Statistiken, Fallzahlen und die Qualitätsvergleiche der Kliniken des „Institut für Qualität und Gesundheit im Gesundheitswesen“ (IQTIG) finden Sie in unserer Beilage oder auf der Webseite. Wir erreichen seit unserem Start Ende 2019 eine exzellente, über dem Bundesdurchschnitt liegende Behandlungsqualität in der Bypass- und Herzklappen-Chirurgie.

Bei der klassischen Herzoperation wird am offenen, stillgelegten Herz unter künstlichem Kreislauf der Herz-Lungen-Maschine operiert; dieses Verfahren wird bei uns weitgehend durch **minimal-invasive Chirurgie** und das Operieren am schlagenden Herzen abgelöst. So operieren wir über **90% der Bypassopera-**

tion ohne Herz-Lungen-Maschine (Bundesweit 25%). Die neuen Methoden erweitern unsere operativen Möglichkeiten und erlauben erstmals eine wirklich personalisierte Herzmedizin. Wir können nun unsere Therapien noch besser an den individuellen Eigenschaften unserer Patient:innen wie Alter, Konstitution und Begleiterkrankungen ausrichten: für mehr Sicherheit, bessere Langzeitergebnisse und eine schnellere Genesung. Bei älteren Patient:innen vermeiden wir üblicherweise die Herz-Lungen-Maschine. Dies verhindert neurologische Komplikationen, reduziert die Narkose-Dauer auf ein Minimum und beschleunigt die Genesung. Dagegen steht für jüngere Patient:innen die Optimierung der Langzeitergebnisse im Vordergrund. So verwenden wir in der Bypass-Chirurgie vorzugsweise arterielle Bypässe anstatt Venen aus dem Bein; in der Herzklappenchirurgie streben wir eine Reparatur der Herzklappen anstatt des Ersatzes an oder suchen nach **biologischen Lösungen** wie der Ross-OP, um mechanische Prothesen zu vermeiden.

Einen wichtigen Platz nimmt die Behandlung der terminalen Herzinsuffizienz ein. Als **überregionales Zentrum für Herzinsuffizienz** bieten wir alle Methoden der maschinellen Herzunterstützung an. Wir geben Ihnen hier Einblicke in die wichtigsten Therapie-Verfahren. Nicht zuletzt stellen wir unser MOBILE ECMO TEAM vor und den ersten Patienten mit Kunstherz in der Region, der später eine Herztransplantation erhielt.

Es kümmert sich ein sehr großes Team aus Ärzt:innen, Pflegenden, Kardiotechniker:innen, Physiotherapeut:innen, und Sekretär:innen um unsere Patient:innen. Kleine Einblicke in ihr Wirken auf der Station A13, den drei Operationssälen, der Intensivstation C12 und unserer Ambulanz vermitteln die Fotos in dieser Broschüre. Sie zeigen auch, mit welcher Freude und Hingabe unsere Mitarbeitenden ihre Aufgaben erfüllen.

Ihr

Prof. Dr. med. Alexander Albert
Direktor der Klinik für Herzchirurgie
im Klinikum Dortmund

Unsere besondere Expertise

Hier finden Sie eine Auflistung aller Therapieverfahren, die wir in unserem Herzzentrum anbieten. Verfahren, mit denen wir eine besonders große Erfahrung haben, sind blau (besondere überregionale Expertise) oder grün (weltweit herausragende Expertise) gekennzeichnet. Eine kurze Beschreibung der einzelnen Fachbegriffe findet sich im Anhang.

Dieses große Angebot an Therapie-Verfahren ermöglicht eine personalisierte Herzmedizin – für mehr Sicherheit, bessere Langzeitergebnisse und eine schnellere Genesung.



AORTENKLAPPENERKRANKUNGEN

- TAVI (transfemorale, transapikal, subclavia)
- Gerüstlose Bioprothesen (Freestyle, inspiris composit)
- Wurzelersatz bei Endokarditis (inspiris composit)
- Transapikale TAVI & MIDCAB
- Aortenklappen-Rekonstruktion (n. David)
- Homografts
- Ross-Operation
- Minimal-invasiv durch eine 'Parasternale Mini-Thorakotomie' (RALT)

KORONARE HERZERKRANKUNG

- OPCAB (Klinikum >95%; Bundesweit 25%)
- Arterielle Revaskularisation
- No-Touch-Vein-Harvesting
- Spezielle OP-Techniken zur Vermeidung von Schlaganfällen
 - Aorten-Anastomosen-Devices
 - Epiaortaler Ultraschall
 - Anaortic OPCAB
- Minimal-invasive Bypassoperationen (MIDCAB, Multi-vessel MIDCAB)

→ Standardverfahren

→ Überregionale Expertise

HERZINSUFFIZIENZ

- Medikamentöse Therapie
- Koronar-Interventionen
- TAVI, TMVI, Mitra-/Pascal-Clip
- CRT/ICD-Implantation
- EPU-Verfahren (Mapping, Ablationen)
- IABP, Impella CP, Impella 2.5
- ECMO, ECLS
- Impella 5.5/RP
- Mobile ECLS
- Rechtsherz-Assist (Rechts_ECMO Protect Duo)
- VT-Ablationen (inkl. Epikardiale)
- LVAD (Heartmate III) minimal-invasiv
- MIC MKR/TKR
- Interventionelle TKR (TriClip)

THORAKALE AORTA

- Aortenbogensersatz mit Reimplantation der supraaortalen Äste
- Hypothermer Kreislaufstillstand mit antegrader Kopfperfusion
- Klappentragendes Aortenconduit (mechanisch/biologisch)
- Ascendens-Ersatz mit/ohne Reimplantation der Koronarien
- Gerüstlose Bioprothesen (Freestyle, inspiris composit)
- Aortenklappen-Rekonstruktion n. David (auch bei Dissektion)
- Frozen-Elephant-Trunk (Thoraflex Hybrid oder Evita Open)

MITRALKLAPPENERKRANKUNGEN

- Herzinsuffizienz-Therapie (medikamentös, interventionell)
- Mitral-/ Trikuspidalklappen-Rekonstruktion (über Sternotomie)
- Mitralklappenersatz (biologisch, mechanisch über Sternotomie)
- MIC Mitral-/ Trikuspidalklappen-Rekonstruktion
- MIC Mitralklappenersatz (biologisch, mechanisch)
- MIC Vorhofablation
- Edge-to-Edge Verfahren (Mitra-, Pascal-Clip)
- Transkatheter Mitralklappenimplantation (transeptal, apikal)
- Transapikaler Chordae-Ersatz (NeoChord)
- Mitralklappen-Rekonstruktion bei M. Barlow (Chorda-Transfer)
- Augmentations-Plastiken der MK-Segel bei funktioneller MI (z.B. Restriktion/Tethering)

DEVICE THERAPIE & INVASIVE ELEKTROPHYSIOLOGIE

- Defibrillator-Therapie
- Re-Synchronisations-Therapie (CRT-D, CRT-P)
- Rhythmusdiagnostik (Event Recorder)
- Schrittmacher-Implantationen (VVI/DDD)
- Pulmonalvenen-Ablation
- Ventrikuläre Ablation (unipolar endokardial)
- AV-Knoten Ablation
- 3-D-Mapping
- Hochauflösendes Mapping
- Sondenentfernung (m. Herz-Lungen-Maschine, minimal-invasiv)
- Sondenentfernung (transvenös)
- S (subkutaner) -ICD
- Komplexe atriale Ablation (Rez. Vorhoffl., atr. Tachykardie)
- Ventrikuläre Ablation (epikardial)
- Epikardiale Elektrodenanalge (iv Elektrodenprobleme, Endokarditis)
- Ventrikuläre Ablation (bipolar)

→ weltweit herausragende Expertise

Unser Team

Operationen sind Team-Arbeit, bei der eine Vielzahl von Kolleg:innen beteiligt ist: Hier sehen Sie einige Mitarbeitende unseres Teams. Sie alle verfügen über eine hohe Expertise und zusätzliche Spezialisierungen in bestimmten Teilbereichen. Das vollständige Team, weitere Informationen zu deren Vita und Expertise, sowie Kooperationspartner:innen anderer Disziplinen finden Sie auf unserer Webseite.



Prof. Dr. med. Alexander Albert
Klinikdirektor



Hendrik Bernau
Oberarzt
Facharzt für Herzchirurgie



Dr. med. Alexander Blehm
Oberarzt
Facharzt für Herzchirurgie



Dr. med. Besnik Kojcici
Oberarzt
Facharzt für Herzchirurgie



Dagmar Stalder
Stellv. Leitung C12
Fachärztin für Anästhesie



Dr. med. Konstantinos Smiris
Oberarzt
Facharzt für Herzchirurgie,
Intensivmedizin und
Transplantationsmedizin,
Hygienebeauftragter
Arzt



DAS OP-TEAM

Das OP-Team besteht neben Herzchirurg:innen, aus Anästhesist:innen, OP-Pflegekräften, Operations- und Anästhesietechnischen Assistent:innen, und Kardiotechniker:innen. Jedes Mitglied des Teams bringt seine eigenen Fähigkeiten und Kenntnisse in die Operation ein, um sicherzustellen, dass die oder der Patient:in die bestmögliche Versorgung erhält.

DAS TEAM DER KARDIOTECHNIK

Unser Team der Kardiotechnik ist verantwortlich für die technischen Aspekte der Operation, insbesondere für die Bedienung der Herz-Lungen-Maschine und für die Überwachung des Blutflusses während der OP. Diese und andere Parameter passen sie bei Bedarf an, um sicherzustellen, dass der Patient stabil bleibt.

DAS TEAM DER ANÄSTHESIE

Die Hauptaufgabe der Anästhesist:innen unter Leitung von PD Dr. Andrea Paris besteht darin, die Patient:innen während des Eingriffs zu sedieren, Schmerzen zu lindern und eine sichere und stabile physiologische Umgebung aufrechtzuerhalten. Während der OP überwachen sie ständig die Vitalfunktionen und begleiten die Patient:innen in der Aufwachphase.



Dr. med. Ayman Raweh

Funktionsoberarzt
Facharzt für Herzchirurgie und
Notfallmedizin



Dr. med. Georgi Petrov, M. Sc.

Funktionsoberarzt
Facharzt für Herzchirurgie



INTENSIVSTATION C12

Unsere Pflegekräfte auf den herzchirurgischen Stationen spielen eine entscheidende Rolle bei der Betreuung und Genesung unserer Patient:innen.

Das Team der C12 besteht aus hochqualifizierten und spezialisierten Pflegekräften und spezialisierten Intensivmediziner:innen, die über umfassende Kenntnisse und Erfahrungen im Bereich der kardiologischen Intensiv-Pflege verfügen. Sie überwachen den Zustand und die Vitalwerte der Patient:innen. So können sie Veränderungen ihres Zustandes frühzeitig erkennen und entsprechende Maßnahmen ergreifen.



Nicoletta Schlender

Assistenzärztin C12



Hussam Imadi

Funktionsoberarzt
Facharzt für Herzchirurgie



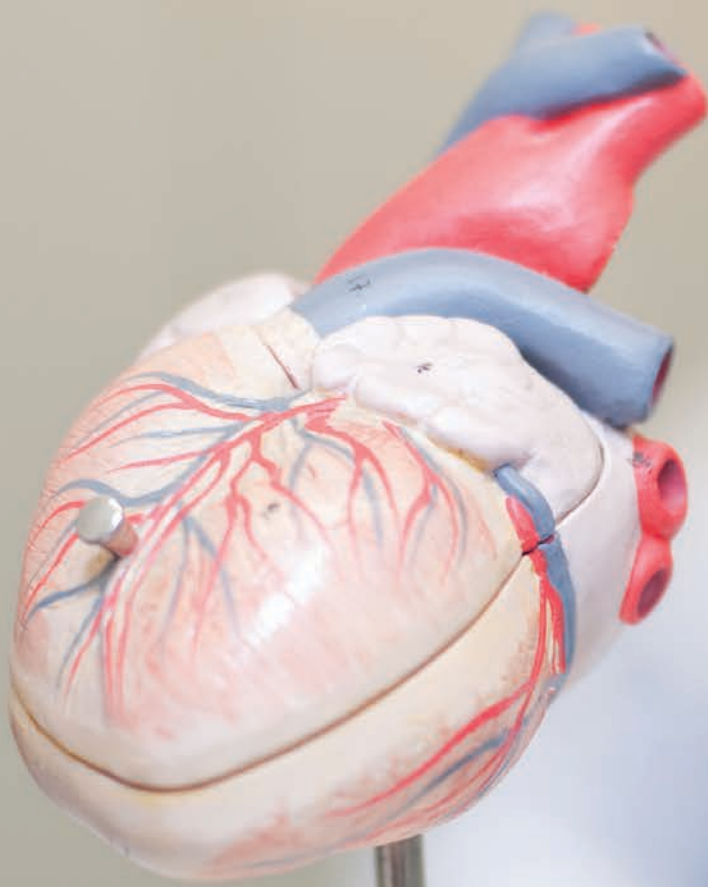
STATION A13

Eine herzchirurgische Behandlung kann sehr belastend und emotional herausfordernd sein. Unsere Pflegekräfte der Station A13 kümmern sich daher nach dem Intensivaufenthalt einfühlsam und verständnisvoll um die Patient:innen und bieten ihnen neben der medizinischen Versorgung auch die nötige emotional-soziale Unterstützung.

Sie helfen den Patient:innen und ihren Familien, die notwendigen Schritte zur Rehabilitation und Genesung zu planen und stellen sicher, dass sie mit den richtigen Medikamenten und Anweisungen nach Hause gehen.

Interdisziplinäres Herzzentrum

GEMEINSAM FÜR UNSERE PATIENT:INNEN MIT
PERSONALISIERTEN THERAPIE-EMPFEHLUNGEN





Prof. Dr. Heitzer und
Prof. Dr. Albert leiten
das Herzzentrum des
Klinikums.

Unser Herzzentrum ist Teil des Klinikums Dortmund, einem der größten Krankenhäuser bundesweit. Es befinden sich alle Fachdisziplinen und Spezialist:innen unter einem Dach. Dies ermöglicht eine unkomplizierte Zusammenarbeit auf kurzem Weg, um auch unsere Herzpatient:innen umfassend versorgen zu können. Das Herzzentrum verfügt über zwei Intensivstationen mit 36 Intensiv-Betten und 150 Betten auf der Normalstation, drei OP-Sälen (inklusive eines Hybrid-OP), drei Herzkatheter-Laboren, Elektrophysiologie-Labore und eine hochmoderne Ausstattung für die kardiologische und radiologische Diagnostik.

Gemäß den Richtlinien des gemeinsamen Bundesausschusses (G-BA) und der Empfehlungen der Deutschen Gesellschaft für Kardiologie (DGK) werden Kriterien an spezielle Therapieverfahren und Schwerpunktzentren aufgestellt. Wir verfügen über Zertifizierungen in folgende Schwerpunktzentren:

Das TAVI- und Aortenklappen-Zentrum

Das Gros der Erkrankungen der Aortenklappe wird bei älteren Patientinnen und Patienten durch Herz-Katheter-basierte Verfahren (TAVI) behandelt. Die TAVI wird häufig im Wachzustand durchgeführt, und ist so schonend, dass sogar Patient:innen mit weit über 90 Jahren davon profitieren. Unsere Spezialist:innen aus Kardiologie und Herzchirurgie verfügen über jahrzehntelange Erfahrung in allen gängigen TAVI-Techniken. Jüngeren Patient:innen und solchen, bei denen TAVI nicht in Betracht kommt, bieten wir minimal-invasive, rekonstruktive Verfahren oder die Ross-OP an.

Das Mitralklappen-Zentrum

Der Gold-Standard der Therapie der Mitralklappen-Insuffizienz ist die chirurgische Rekonstruktion, die bei uns fast ausschließlich minimal-invasiv erfolgt. Für ältere Patient:innen und solche mit erhöhtem OP-Risiko bieten wir eine Reihe von schonenden Herz-Katheter-basierten Verfahren an, wie beispielsweise den MitraClip/TriClip, das Carillon-System und den interventionellen Mitralklappenersatz (TMVI).

Überregionales Zentrum für Herzinsuffizienz

Unseren besonderen Schwerpunkt bilden mit jährlich mehr als 150 Implantationen die maschinellen Herzunterstützungssysteme, d.h. ECMO, Impella und LVADs. Diese Verfahren, unsere *Mobile ECMO Dortmund*, die zahlreichen Kooperationen sowie wissenschaftlichen Aktivitäten, positionieren uns als überregionales Zentrum für Herzinsuffizienz.

Interventionelle Behandlung der Koronaren Herzerkrankung – Stents, Bypass & Co

Stent oder Bypass? Bei der Stent-Prozedur werden Verengungen der Herzkranzgefäße aufgedehnt und durch ein Metallröhrchen (Stent) abgesichert, bei der Bypassoperation dagegen werden die erkrankten Bereiche durch neue angelegte Gefäße umgangen (ge-bypass). Bei der Stent-Implantation sind Patient:innen wach und geht häufig am nächsten Tag nach Hause. Neue interventionelle Techniken wie die Rotablation, CTO-Interventionen sowie Impella- oder ECMO-unterstützte High Risk PCIs erweitern unsere Möglichkeiten. Bei Patient:innen, bei denen die Erkrankung der Herzkranzgefäße weit fortgeschritten ist, der Befall mit atherosklerotischen Plaques sehr intensiv ist oder die Stenosen für eine Stent-Implantation anatomisch ungünstig liegen, hat die Bypassoperation vor allem langfristig prognostische Vorteile.



Akut-Versorgung bei Herzinfarkt – Unsere CHEST PAIN UNIT

Bei Verdacht auf einen Herzinfarkt muss es schnell gehen. Unsere personellen, apparativen und letztlich auch räumlichen Gegebenheiten – bei denen die Notaufnahme, die Herzkatheter-Labore, die Intensivstationen, und die OP-Säle alle sehr nah beieinander liegen – ermöglichen einen sicheren Ablauf ohne Zeitverluste.



Zentrum für Elektrophysiologie

Die Abteilung für Elektrophysiologie bietet den Patient:innen ein ausgesprochen breites Spektrum an Therapieoptionen und hat sich überregional einen herausragenden Ruf erworben. Einen Schwerpunkt bilden – mit mehr als 1000 Eingriffen pro Jahr – die atrialen und ventrikulären Ablationen. Eine besondere Expertise haben wir zudem in der Explantation dysfunktionaler oder infizierter Schrittmachersonden.





KONTAKT

→ **Sekretariat**

Jennifer Bijok
Tel.: +49 (0) 231 953 20980

Sprechstunde

Mo–Fr 8.00–16.00 Uhr
sowie nach Vereinbarung

→ **Herzchirurgische Ambulanz**

Tel.: +49 (0) 231 953 20991

→ **Intensivstation (Arzt)**

Tel.: +49 (0) 231 953 20140

→ **Intensivstation (Pflege)**

Tel.: +49 (0) 231 953 20150

→ **24H-ARZT-ZU-ARZT-KONTAKT**

In dringenden Fällen
Tel.: +49 (0) 231 953 20900



Die Mitarbeitenden unseres Teams nehmen unsere Patient:innen in Empfang und betreuen sie ganzheitlich von der ersten Kontaktaufnahme bis zur Entlassung.



Frau Dr. Michaela Scholz, Leiterin der herzchirurgischen Intensivstation C12

Ihr Aufenthalt bei uns

VON DER KONTAKTAUFNAHME BIS ZUR ENTLASSUNG

Jede Herz-Operation und der damit verbundene Krankenhausaufenthalt wird individuell den Bedürfnissen und dem Gesundheitszustand der Patient:innen angepasst. Hier erhalten Sie einen groben Ablaufplan, wie Ihr Aufenthalt in unserer Klinik aussehen wird.

Kontaktaufnahme

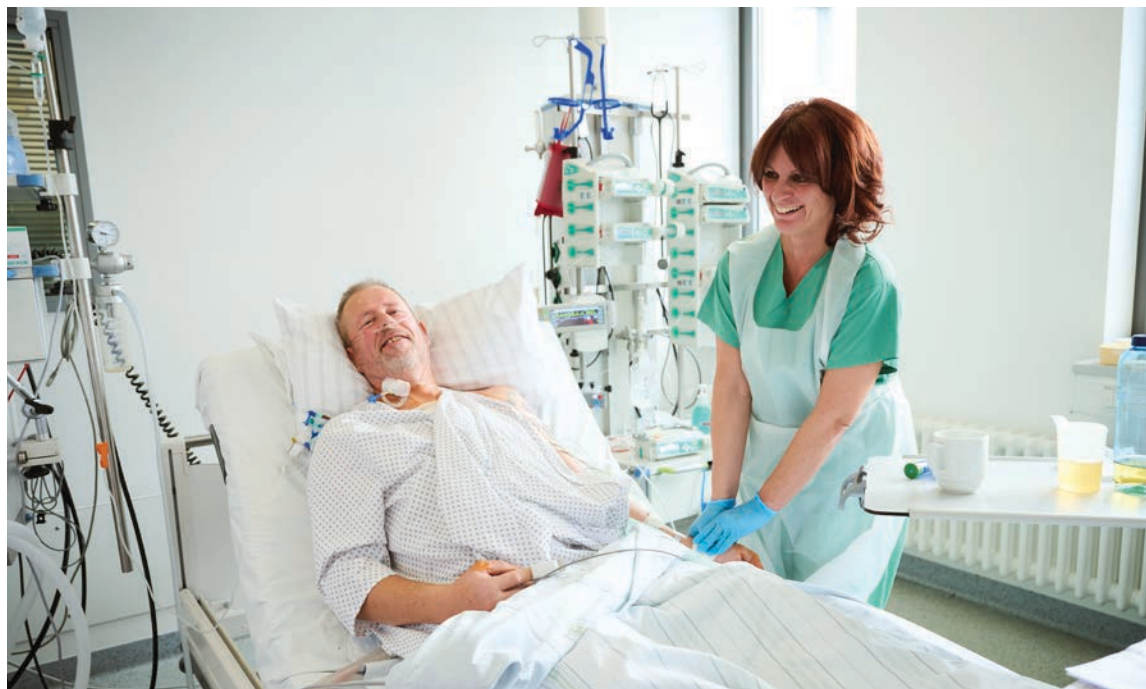Der erste Kontakt mit unserer Klinik kann auf verschiedenen Wegen erfolgen:

- **schriftliche Anmeldung** in unserem Sekretariat, woraufhin wir Rücksprache mit den behandelnden Kardiolog:innen nehmen und den Fall diskutieren, daraufhin die oder den Patient:in anrufen und das Weitere planen
- **direkter Anruf des behandelnden Arztes / der behandelnden Ärztin** bei Prof. Albert oder einem der Fachärzte

- **direkte Kontaktaufnahme der Patientin oder des Patienten** mit Prof. Albert oder den anderen Spezialist:innen mittels E-Mail oder Anruf.

Am Tag der Aufnahme

Nach Anmeldung in der Patientenaufnahme des Klinikums Mitte in der Magistrale (kurz hinter dem Haupteingang) gehen die Patient:innen in unsere Ambulanz in der zweiten Etage. Unsere Mitarbeitenden helfen bei den administrativen Aufgaben weiter,



führen erste Untersuchungen durch und begleiten die Patient:innen auf die Station A13.

Voruntersuchungen

Vor der Operation werden verschiedene medizinische Untersuchungen durchgeführt, um den Gesundheitszustand der Patient:innen zu überprüfen. Dazu gehören Bluttests, Elektrokardiogramme (EKG), Röntgenaufnahmen und andere bildgebende Verfahren.

Aufnahme auf der Station

Die Patient:innen werden auf der herzchirurgischen Station A13 aufgenommen, wo sie auf die Operation vorbereitet werden. Hier erhalten Patient:innen Informationen über den geplanten Eingriff und können Fragen mit dem medizinischen Personal besprechen.

Am Operations-Tag

Ab dem Abend vor der Operation sollen die Patient:innen nüchtern bleiben. Bis morgens können/sollten bestimmte Medikamente noch genommen werden.

Vorbereitung im OP

Für die Operation werden die Patient:innen zuerst in einen Vorbereitungsraum begleitet. Dort werden sie von unseren Pflegenden und Ärzt:innen der Anästhesie empfangen, die sich weiter einfühlsam um sie kümmern. Hier erhalten sie auch Medikamente, um von da an tief und fest zu schlafen.

Die Operation

Die eigentliche Herzoperation findet im Operationssaal oder im sogenannten Hybrid-OP (bei den TAVIs) statt. Hier führt ein großes Team aus hochspezialisierten Ärzt:innen und Pflegenden den Eingriff durch. Unsere Anästhesist:innen überwachen die Vitalwerte und die Narkose-Tiefe. Ein besonderes Aushängeschild unserer Anästhesie ist das Ultra-Fast-Track-Verfahren: Die Patient:innen werden unmittelbar nach der Operation geweckt und

der Beatmungsschlauch wird noch im OP-Saal entfernt, bevor sie auf die Intensivstation verlegt werden. Dadurch werden die Narkose- und Beatmungszeit und somit auch mögliche Nebenwirkungen auf ein Minimum reduziert. Die Patient:innen können sofort ihre Wünsche äußern und sind schneller wieder auf den Beinen.

Überwachung auf der Intensivstation

Nach der Operation werden die Patient:innen von den Anästhesist:innen auf die Intensivstation C12 begleitet. Hier kümmert sich ein sehr erfahrenes Team aus Intensivmediziner:innen und Pflegenden um die Patient:innen. Hier wird der Zustand der Patient:innen lückenlos überwacht, solange bis sie stabil, wohlauf und bei Kräften sind. Normalerweise bleiben die Patient:innen ein bis zwei Tage auf der C12. Am Operationstag ist ein Besuch nicht üblich, unter der Telefon-Nummer 0231 953 20140 können sich Angehörige jedoch nach dem Zustand des Patienten / der Patientin erkundigen.

Verlegung auf die Normalstation

Sobald der/die Patient:in stabil sind und die Vitalparameter sich normalisieren, werden sie auf unsere Normalstation A13 verlegt. Hier erfolgen die weitere Erholung und Nachbehandlung durch ein besonders engagiertes und sehr erfahrenes Team.

Physiotherapie und Rehabilitation

Die Patient:innen können während des Aufenthalts auf der Intensiv- und Normalstation physiotherapeutische Maßnahmen erhalten, um die Erholung zu fördern. Dies kann Bewegungsübungen und Atemtherapie umfassen. Es kann hilfreich sein, wenn sich Angehörige an der Mobilisierung der Patient:innen beteiligen.

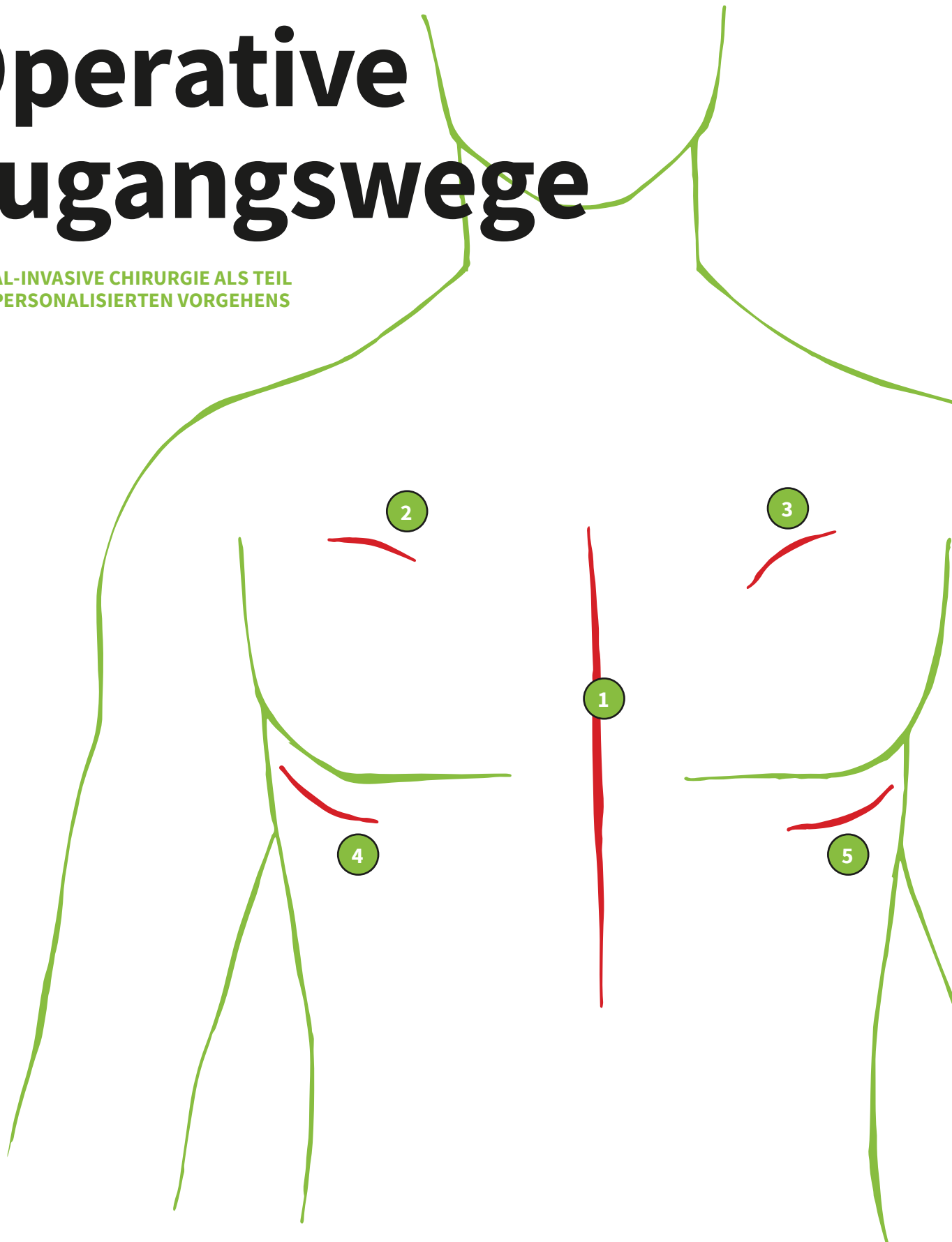
Entlassung

Wenn die behandelnden Ärzt:innen die Patient:innen für ausreichend stabil und genesen halten, wird die Entlassung vorbereitet. Die Patient:innen erhalten Anweisungen für die Nachsorge, verschriebene Medikamente und Termine für Nachuntersuchungen.

Von Standard bis Schlüsselloch

Operative Zugangswege

MINIMAL-INVASIVE CHIRURGIE ALS TEIL
EINES PERSONALISIERTEN VORGEHENS



1

Sternotomie

Das Brustbein wird längs eröffnet. Dies ist weltweit nach wie vor der am häufigsten verwendete Zugang zum Herzen. Man überblickt das ganze Herz mit den benachbarten anatomischen Strukturen. Hierüber können nahezu alle Herzoperationen durchgeführt werden. Nach dem Eingriff am Herzen wird das Brustbein durch Drähte aus Edelstahl wieder verbunden. Die allermeisten Patient:innen kommen gut zurecht damit. Man sollte aber in den ersten sechs bis acht Wochen – so lange, bis der Knochen verheilt ist – größere mechanische Belastungen vermeiden.

2

Rechte obere Mini-Thorakotomie (RALT – Right Anterior left Thorakotomie)

Dies ist der typische Zugang für den minimal-invasiven Ersatz der Aortenklappe. Dabei wird die Herz-Lungen-Maschine über die Leistengefäße angeschlossen und die eigentliche Herzoperation – der Ersatz der Herzklappe durch eine Prothese – über einen 6–10 cm langen Schnitt durchgeführt. Bei uns werden über 90% aller Operationen an der Aortenklappe durch diesen Schnitt durchgeführt.

3

Linke obere Mini-Thorakotomie (LALT – Right Anterior left Thorakotomie)

Dieser Zugang wurde bisher nur einmal durchgeführt: Bei dem Patienten mit dem Herz auf der rechten Seite, wo alles spiegelbildlich verdreht war.

4

Mini-Thorakotomie rechts

Dies ist der Zugang, über den wir über 90% der Eingriffe an der Mitralklappe durchführen. Auch Bypass-Operationen mit nur einem Bypass am rechten Herzkranzgefäß werden hierüber ausgeführt. Die Rippen werden nur leicht aufgespannt und die Patient:innen können die Wunde sehr früh nach der Operation wieder voll belasten. Bei Frauen ist die Narbe unter der linken Brust später oftmals kaum zu sehen.

5

Mini-Thorakotomie links

Dies ist der typische Zugang zum Herzen, welcher bei einer minimalinvasiven Bypass-Operation verwendet wird. Insgesamt werden 50% unserer Bypass-Operationen minimal-invasiv durchgeführt. Prof. Albert operiert in 80% der Fälle über eine Mini-Thorakotomie linksseitig.



WISSENSWERTES

Die Bypass-OP hat, insbesondere bei Verwendung der Herz-Lungen-Maschine, ein Risiko des Auftretens von Schlaganfällen von ca. 1–2%. Dieses Risiko kann durch die von Prof. Albert angewendete Aortic-No-Touch-Technik nach eigener Erfahrung – beruhend auf mehr als 7000 Patient:innen – auf eine Inzidenz von 1:1000 (early strokes) und 1:500 (late strokes) reduziert werden.

Prof. Albert führt in Dortmund das Internationale Trainingszentrum und gibt Meisterkurse, bei denen er das Konzept der personalisierten Bypass-Chirurgie vertritt.

Schonender Eingriff, jahrzehntelange Wirkung

Bypass-OPs

OPS OHNE HERZ-LUNGEN-MASCHINE, ARTERIELLE REVASKULARISATION, AORTIC-NO-TOUCH-TECHNIK

WELTWEIT HERAUSRAGENDE EXPERTISE

Multi-vessel MIDCAB

Anaortic OPCAB

ÜBERREGIONALE EXPERTISE IN INNOVATIVEN TECHNIKEN

Aortale Anastomosen-Device & Epiaortaler Ultraschall

MIDCAB

No-Touch-Vein-Harvesting

OPCAB
(KlinikumDO >95%; Bundesweit 25%)

Arterielle Revaskularisation

STANDARDVERFAHREN

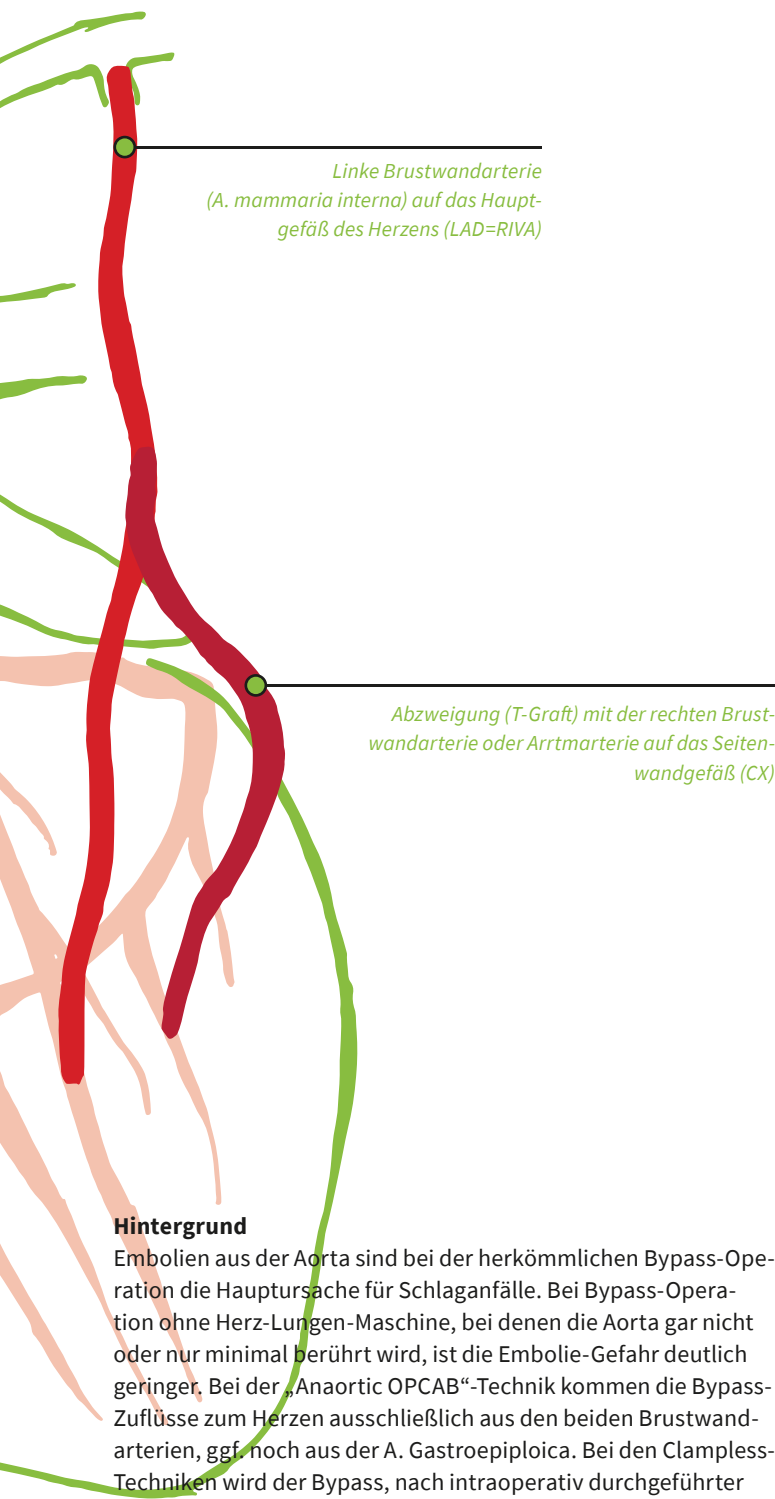
Komplette Revaskularisation

Sternotomie

Herz-Lungen-Maschine

Venen-Grafts

Unsere besondere Expertise bei der Therapie von koronaren Herzerkrankungen



Linke Brustwandarterie
(A. mammaria interna) auf das Haupt-
gefäß des Herzens (LAD=RIVA)

Abzweigung (T-Graft) mit der rechten Brust-
wandarterie oder Arrtmarterie auf das Seiten-
wandgefäß (CX)

Hintergrund

Embolien aus der Aorta sind bei der herkömmlichen Bypass-Operation die Hauptursache für Schlaganfälle. Bei Bypass-Operation ohne Herz-Lungen-Maschine, bei denen die Aorta gar nicht oder nur minimal berührt wird, ist die Embolie-Gefahr deutlich geringer. Bei der „Anaortic OPCAB“-Technik kommen die Bypass-Zuflüsse zum Herzen ausschließlich aus den beiden Brustwandarterien, ggf. noch aus der A. Gastroepiploica. Bei den Clamless-Techniken wird der Bypass, nach intraoperativ durchgeführter Ultraschall-Kontrolle der Aorta (epiaortal), über ein spezielles Anastomosen-Device angebracht und nicht wie sonst die Aorta tangential ausgeklemmt.

Fallbeispiel

Beschwerden

Unser Patient litt seit wenigen Jahren unter einer generalisierten, schwersten Atherosklerose. Obwohl er nicht rauchte und einen moderaten Lebensstil führte, verlief die Erkrankung fulminant und er hatte bereits beide Beine verloren. Nun wurde er wegen starken Brustschmerzen in das Krankenhaus eingeliefert, und es wurde eine schwere koronare Dreifäßkrankung mit diffusen, bis in die Peripherie reichenden Stenosen diagnostiziert, die für eine Stent-Versorgung nicht in Frage kamen. So wurde bei Erhöhung der Herzenzyme (NSTEMI) eine Bypass-Operation dringlich empfohlen.

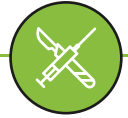So sind wir vorgegangen

Im Vorfeld der Operation wurde ein Nativ-CT der Aorta ohne Kontrastmittel durchgeführt, welches eine ausgeprägte atherosklerotische Veränderung der gesamten Aorta und der supra-aortalen Äste zeigte. Der Patient erhielt eine Bypass-Operation mit drei Bypässen. Wegen des hohen Risikos für eine Wundheilungsstörung wurde die rechte A. mammaria belassen und stattdessen die A. radialis verwendet. Dadurch, dass die Bypassoperationen ohne Herz-Lungen-Maschine durchgeführt und kein Bypass in die Aorta ascendens angebracht wurde, haben wir bei diesem Hochrisiko-Patienten das Risiko neurologischer Komplikationen durch zerebrale Embolien aus der Aorta vermieden.

Nach dem Eingriff

Unauffälliger Verlauf. Der Patient wurde am ersten postoperativen Tag auf die Normalstation verlegt und nach einer Woche nach Hause entlassen.

AUF EINEN BLICK



Diagnose

Koronare Herzerkrankung

Beschwerden

Brustschmerz, Luftnot

Behandlung

Personalisierte Bypasschirurgie, Anaortic oder Clamless OPCAB, Arteriell, ggfls. minimal-invasiv

Nach der OP

Sofortige Extubation im OP, nach sieben bis zehn Tagen Entlassung, nach ein bis zwei Monaten wieder voll belastbar

VIDEOS



→ Videos zur Therapie von koronaren Herzerkrankungen





WISSENSWERTES


Prof. Albert ist einer der wenigen Chirurgen weltweit, der mehrfach Bypässe über Minithorakotomie durchführt. Zusätzlich zu seinen Kursen in Dortmund unterstützt er Teams bei der Etablierung dieser Methoden in den Heimatkliniken. So konnte er in Liverpool 2022 mit den Chirurg:innen dort die ersten minimal-invasiven Mehrfach-Bypassoperationen in England durchführen. 2023 hielt er Vortragsreisen und führte Operation auch in mehreren Städten Chinas durch.

Minimal-invasiv ohne Sternotomie am schlagenden Herzen

Bypass-OPs

EINFACH (MIDCAB) UND MEHRFACH-BYPÄSSE
(MULTI-VESSEL MIDCAB)

Auf der Intensivstation werden unsere Patient:innen von hochspezialisierten Pflegenden betreut.



Bereits am zweiten Tag nach der Bypassoperation kann der Patient mit Hilfe unserer Pflegenden aus dem Bett aufstehen.



AUF EINEN BLICK

Diagnose

Koronare Herzerkrankung

Beschwerden

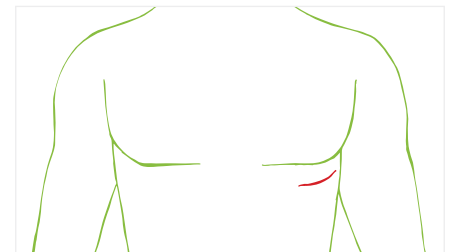
Luftnot bei Belastung, Druck auf der Brust (Angina pectoris)

Behandlung

Multivessel MIDCAB-3 Bypässe über Mini-Thorakotomie, ohne Eröffnung des Brustbeins, am schlagenden Herzen

Nach der OP

Minimale Genesungsdauer, deutlich frühere Belastbarkeit



Der Eingriff erfolgt über einen kleinen Schnitt unterhalb der linken Brust.



Hintergrund

Minimal-invasiv ohne das Brustbein zu öffnen: Nach herkömmlichen Eingriffen müssen Patient:innen sechs bis acht Wochen genesen, bis der Knochen wieder verheilt ist. Nach minimal-invasiven OPs können sie deutlich früher ihre Alltagstätigkeiten wieder aufnehmen. Solche Verfahren kommen auch bei Hybrid-Eingriffen zum Einsatz, etwa bei der Kombination mit Stent-Techniken. Dafür ist eine genaue Abstimmung und Zusammenarbeit von Kardiologie und Herzchirurgie notwendig.

Bei einer MIDCAB-OP wird ein Bypass am schlagenden Herzen auf den Riva angelegt, bei der Multi-Vessel MIDCAB-OP werden zusätzlich die Koronararterien der Seiten- und Hinterwand versorgt, also mehrere Bypässe über einen solchen minimal-invasiven Zugang gelegt.

Fallbeispiel

Beschwerden

Der Patient, ein Profi-Boxer, spürte während des Trainings Druck auf der Brust. Die Herzkatheter-Untersuchung ergab eine schwere koronare Dreifäßerkrankung mit filiformen Stenosen der RCA, des RIVA und Verschluss des RCX. Der noch junge Patient fragte nach einem Eingriff ohne Öffnung des Brustkorbs, weil ihn dies in der Fortführung des Boxsports möglicherweise gehemmt hätte.

So sind wir vorgegangen

Es wurden drei Bypässe über einen kleinen Schnitt unterhalb der linken Brust angelegt: Die LIMA auf den RIVA, die A. radialis als T-Graft auf den RCX und ein als Pedikel entnommenen Venenbypass – von der Aorta ausgehend – auf die RCA (Multi-vessel MIDCAB).

Nach dem Eingriff

Der Patient wurde am ersten postoperativen Tag auf die Normalstation verlegt und nach einer Woche nach Hause entlassen. Bereits nach drei Wochen hat er wieder angefangen zu trainieren.

Minimal-invasive Bypass-Chirurgie

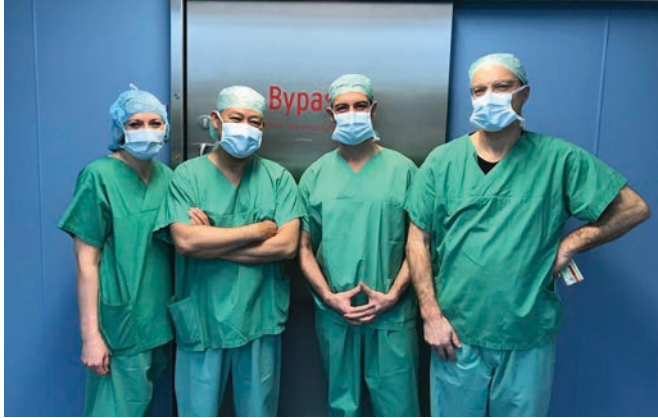Expertise aus Dortmund weltweit gefragt

Prof. Albert mit Filippo Malgreti vor dem St. Bartholomew's Hospital in London

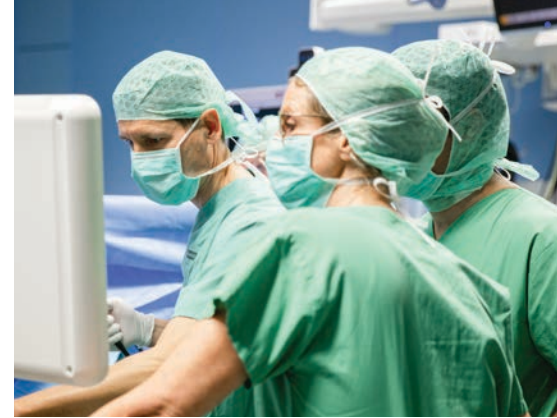

Operieren über kleinste Schnitte in der Haut: Herzchirurg:innen aus nahezu allen Ländern Europas sind in den vergangenen Jahren zu Prof. Albert gekommen, um die neuesten Methoden der Bypass-Chirurgie zu erlernen. Manchmal reist Prof. Albert auch zu ihnen in die Heimatkliniken, um sie bei den ersten Schritten zu unterstützen. „Dass ich überaus erfahrene und renommierte Operateur:innen unterrichten darf, ist für mich eine große Ehre. Das St. Bartholomew's Hospital in London ist führend bei vielen anderen innovativen Methoden“, sagt Prof. Albert. „Auf diesem Gebiet besteht allerdings bislang keine Erfahrung.“ Bei den von ihm gelehrten Eingriffen operiert das Team besonders gewebe-schonend über Schnitte, die nur wenige Zentimeter lang sind.

und



Die Londoner Mediziner:innen Dr. Bonnie Kyle (Anästhesistin), die Herzchirurgen Prof. Aung Ye On und Dr. Dincer Aktuerk mit Prof. Albert in unserem Herz-OP.



Die Londoner Mediziner:innen Prof. Aung Ye On, Dincer Aktuerk (beides Herzchirurgen) sowie Dr. Bonnie Kyle (Anästhesistin) hospitierten bei zwei OPs im Klinikum. Die englischen Kolleg:innen waren nach ihrem Besuch in Dortmund so begeistert, dass sie Prof. Albert zu Operationen ins St. Bartholomew's Hospital eingeladen haben – wo sie die Techniken anwendeten, die er ihnen in Deutschland beigebracht hatte. Beide Patient:innen, an deren Eingriffen sie in Dortmund teilnehmen durften, litten zuvor unter einer sehr schlechten Herzfunktion. Umso erstaunter waren die englischen Kolleg:innen, als beide Patient:innen noch im OP-Saal von der Beatmung genommen und vollkommen wach zurück auf die Intensivstation gebracht wurden. Kurz darauf waren sie schon bereit für die Verlegung auf eine Normalstation. „Wir arbeiten selbst bei Mehrfach-Bypässen minimal-invasiv, also über kleinste Schnitte, die besonders gewebeschonend sind“, so Prof. Albert.

„Dadurch haben wir hier im Haus eine für Patientinnen und Patienten sehr schonende Bypass-Chirurgie. Und das ist inzwischen in ganz Europa aufgefallen“, so Prof. Albert, der auf diesem Fachgebiet bereits vor Jahren weltweit Bekanntheit erlangte. „Daher wollten sogar diese zwei sehr erfahrenen Herzchirurgen von der größten Herzchirurgie in London von uns lernen.“

Bereits seit 20 Jahren operiert Prof. Albert am schlagenden Herzen ohne Einsatz einer Herz-Lungen-Maschine. Diese wird noch immer mehrheitlich bei Bypass-Operationen verwendet, um die Funktion des stillgelegten Herzens zu ersetzen und mit Sauerstoff angereichertes Blut durch den Körper zu pumpen. „Wenn das Herz weiterhin schlägt, was es bei unseren OPs tut, erübrigt sich eine Herz-Lungen-Maschine. Auch das bedeutet mehr Sicherheit für die Patientinnen und Patienten“, erklärt Prof. Albert.

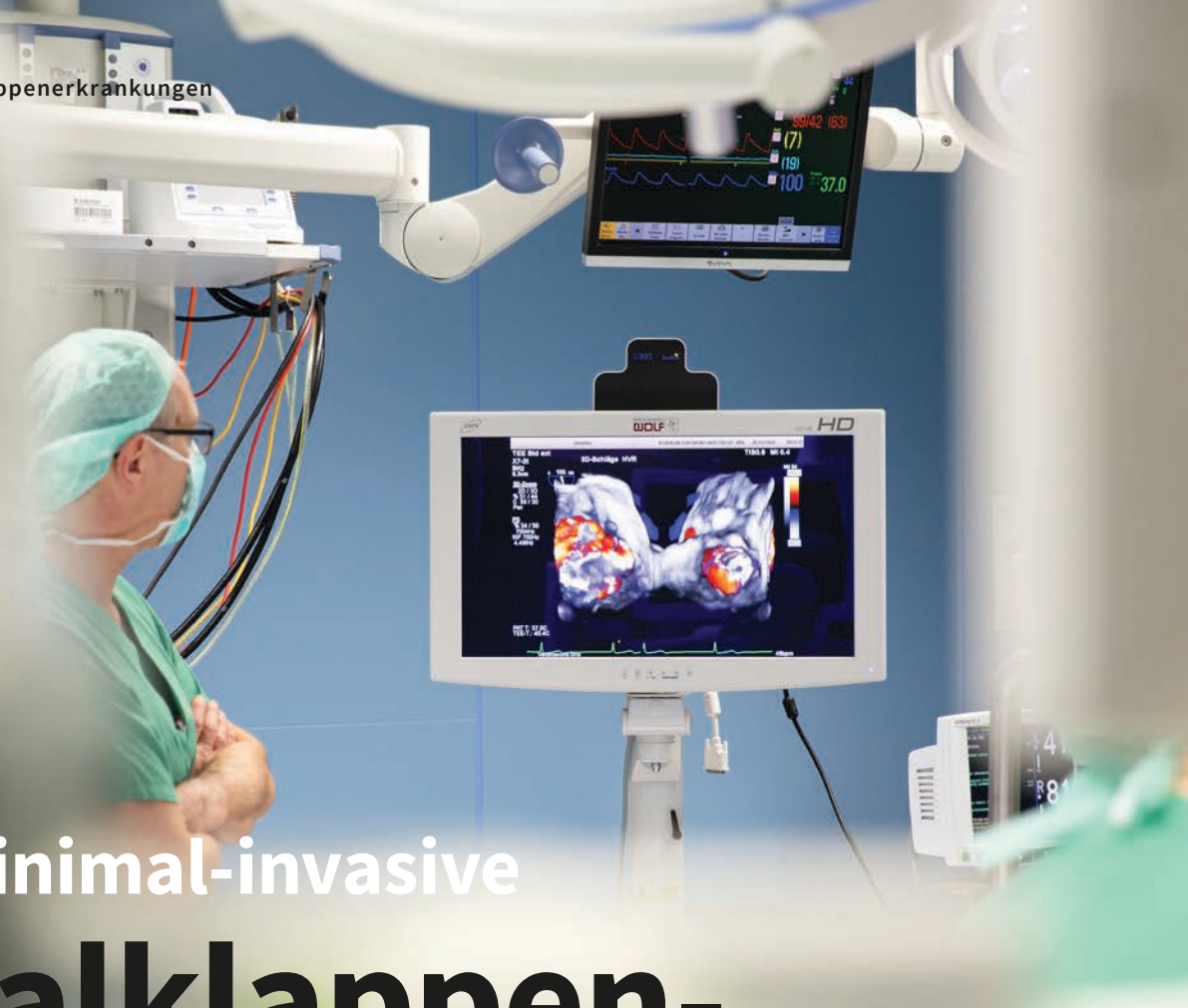Nach seinem Besuch in London lauteten die nächsten Stationen u.a. Belgrad, Liverpool und Shanghai. „Das internationale Interesse an unseren Methoden ist enorm. Herzchirurginnen und Herzchirurgen aus aller Welt möchten sich diese aneignen und dafür sorgen, dass sie in ihren eigenen Ländern zum Standard werden. Für unser gesamtes Team ist das ein großartiges Lob“, so Prof. Albert.

HERZZENTRUM DORTMUND: CHIRURGISCHER TRAININGSPLATZ FÜR GANZ EUROPA

Dortmund gilt inzwischen als Ort mit besonders hoher Expertise in der Bypass-Chirurgie – und das Klinikum Dortmund als Trainingsplatz für Operateur:innen aus dem gesamten europäischen Raum. Nach einer Pandemie-bedingten Pause werden nun wieder Gäste aus ganz Europa erwartet, die im Klinikum entweder Bypass-OPs ohne Einsatz einer Herz-Lungen-Maschine, Einfach- oder Mehrfach-Bypass-Techniken erlernen wollen – alles natürlich minimal-invasiv.

Alle Therapien sind im Hinblick auf eine möglichst große Lebensdauer geplant und das Herzzentrum-Team wägt genau ab, welches Bypass-Material verwendet wird, um den besten Genesungseffekt zu erzielen. Es gebe keine ideale Bypass-OP, die auf alle Patient:innen passt, erklärt Prof. Albert. „Das Wichtigste ist, dass der Patient oder die Patientin wieder heile aus der OP kommt, insbesondere keinen Schlaganfall erleidet“, so Albert. „Eine sehr gute Expertise bei Eingriffen am schlagenden Herzen ist wiederum die wichtigste Voraussetzung für das minimal-invasive Operieren.“

Selbst bei Mehrfach-Bypässen arbeitet das Herzzentrum im Klinikum Dortmund minimal-invasiv. „Auf diese Weise sind Patientinnen und Patienten deutlich schneller wieder auf den Beinen und können auch zeitnah in ihren Alltag zurückkehren“, so Prof. Albert. Die Kunst bestehe darin, die jeweiligen Techniken den Erwartungen und den Bedürfnissen der Patient:innen anzupassen und so eine schnelle Genesung und lebenslange Beschwerdefreiheit zu ermöglichen.



Minimal-invasive Mitralklappen- Rekonstruktion

CHORDATRANSFER BEI M. BARLOW

WELTWEIT HERAUSRAGENDE EXPERTISE

Mitralklappen-Rekonstruktion
bei M. Barlow durch Chorda-Transfer

ÜBERREGIONALE EXPERTISE IN INNOVATIVEN TECHNIKEN

Transkatheter Mitralklappenimplantation (transseptal, apikal)

MIC Vorhofablation

Edge-to-Edge Verfahren (Mitra-, Pascal-Clip)

MIC Mitralklappen-/ Trikuspidalklappen-Rekonstruktion

MIC Mitralklappenersatz (biologisch, mechanisch)

Augmentations-Plastiken der MK-Segel bei funktioneller MI (z.B. Restriktion/Tethering)

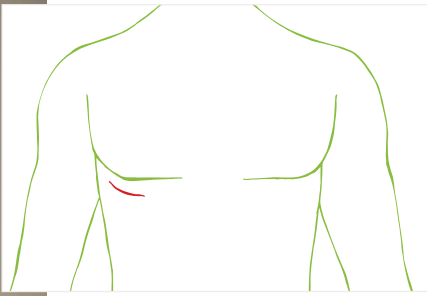
STANDARDVERFAHREN

Herzinsuffizienz-Therapie
(medikamentös, interventionell)

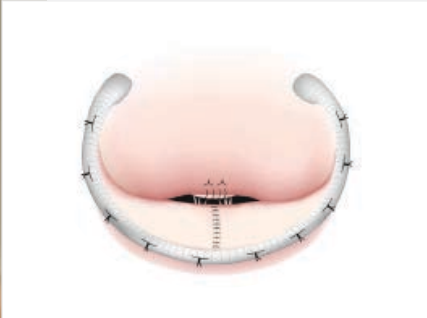Mitralklappen-/ Trikuspidalklappen-
Rekonstruktion (über Sternotomie)

Mitralklappenersatz (biologisch,
mechanisch über Sternotomie)

Unsere besondere Expertise bei der Therapie von Mitralklappenerkrankungen



Der Eingriff erfolgt über einen kleinen Schnitt unterhalb der rechten Brust.



Hier sieht man die Mitralklappe mit dem vorderen (oben) und hinteren (unten) Segel nach einer komplexen (Chordae-Transfer-) Reparatur. Bei einer Barlow-Erkrankung wurde ein Anteil des hinteren Segels (P2) nach vorne transferiert und die Rekonstruktion mit einem offenen Ring (CG-Future band) abgesichert.



Prof. Albert mit einem Patienten, der drei Monate nach seiner erfolgreichen Mitralklappen-Rekonstruktion die Bronze-Medaille bei den deutschen Karate-Meisterschaften geholt hat.

AUF EINEN BLICK



Diagnose

Mitralklappen-Prolaps (M. Barlow)

Beschwerden

Meist unspezifisch, z.B. Herz-Rhythmus-Störungen, Unruhe und Schmerzen im Thorax

Behandlung

Mitralklappen-Rekonstruktion (minimal-invasiv) / Chordatransfer

Nach der OP

Minimale Genesungsdauer

VIDEOS



→ Videos zur Therapie von Mitralklappenerkrankungen



Uncharakteristische Beschwerden

Unser Patient litt unter Herz-Rhythmus-Störungen (Synkope, paroxysmale Tachykardien), Unruhe und Schmerzen im Thorax.

Unter den degenerativen Mitralklappen-Insuffizienzen nimmt der M. Barlow eine Sonderstellung ein: Als Ursache nimmt man eine Störung im Kontraktionsablauf des linken Ventrikels an, der zu einem erhöhten Stress der Mitralklappensegel führt. Der Segelapparat reagiert mit einer Vergrößerung der Segel, welche sich dann typischerweise in den Vorhof vorwölben. Später kommt es zu einem Prolaps und Rissen im Halteapparat und Aufweitung des Mitralklappenrings.

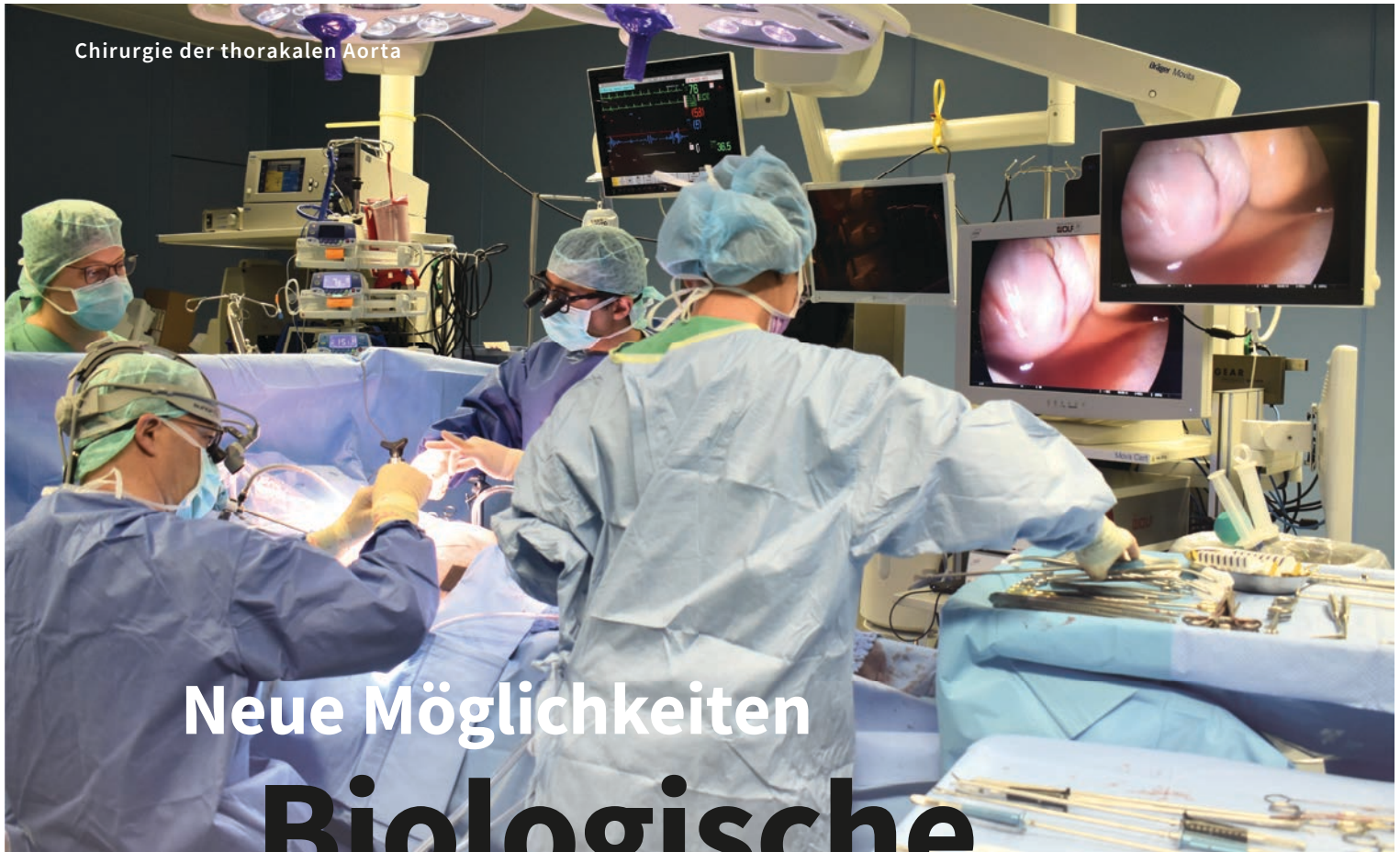So sind wir vorgegangen

Patient:innen mit reinen Insuffizienzen der Mitralklappe aufgrund einer funktionellen Störung des Klappenapparates oder Degeneration einzelner Segelanteile kann zumeist durch eine Rekonstruktion der Herzklappe geholfen werden. Diese findet nahezu ausschließlich minimal-invasiv ohne Sternotomie statt.

Die Rekonstruktion des M. Barlow im fortgeschrittenen Stadium bleibt wenigen Expert:innen vorbehalten und endet nicht selten im Herzklappenersatz, was bei jungen Patient:innen aber unbedingt zu vermeiden ist. In Prof. Alberts Zeit in Düsseldorf wurde eine Technik entwickelt, die reproduzierbar und nachhaltig zu einer Rückverlagerung beider Segel mit guter Koadaptionsfläche führt. Diese Technik ist nun auch in Dortmund zur Routine bei M. Barlow geworden.

Nach dem Eingriff

Ein minimaler Eingriff bedeutet eine minimale Genesungsdauer. Patient:innen können zeitnah in ihren Alltag zurückkehren. Die Klinik für Herzchirurgie lädt zudem circa zwei Monate nach dem Eingriff noch einmal zum Gespräch, um den Heilungsprozess zu begutachten.



Neue Möglichkeiten Biologische Conduits

BEI ENDOKARDITIS, EKTASIEN DER AORTENWURZEL UND ENGEM AORTENKLAPPENRING ZUR OPTIMIERUNG DER HÄMODYNAMIK

— ÜBERREGIONALE EXPERTISE IN INNOVATIVEN TECHNIKEN —

Frozen-Elephant-Trunk
(Thoraflex Hybrid oder Evita Open)

Gerüstlose Bioprothesen
(Freestyle, inspiris composit)

**Aortenklappen-Rekonstruktion
n. David** (auch bei Dissektion)

— STANDARDVERFAHREN —

**Aortenbogensersatz mit Reimplantation
der supraaortalen Äste**

**Hypothermer Kreislaufstillstand mit
antegrader Kopferfusion**

Klappentragendes Aortenconduit
(mechanisch/biologisch)

**Ascendens-Ersatz mit/ohne
Reimplantation der Koronarien**

Unsere besondere Expertise bei der Therapie von Erkrankungen der thorakalen Aorta



Bei Bypassoperationen mit sehr schlechter Herzfunktion wird hin und wieder noch das altbewährte System einer intraaortalen Ballonpumpe verwendet.

Hintergrund

Bei Dilatation der Aortenwurzel und gleichzeitiger Erkrankung der Aortenklappentaschen werden die Aorta und die Herzklappe durch eine zusammenhängende Prothese, ein klappentragendes Conduit aus biologischem Material, ersetzt.

Auch bei einer Endokarditis der Aortenklappe ist es häufig unumgänglich, nicht nur die Herzklappe an sich, sondern die Aortenwurzel mit dem Bulbus zu ersetzen, um bei Befall des Aortenklappenrings diesen auszuschalten. Diese Operationen können im fortgeschrittenen Stadium einer Endokarditis recht aufwendig sein und benötigen eine besondere Erfahrung der Operateur:innen. Unsere Herzklappen bestehen aus reinem Rinderperikard und eignen sich hervorragend für komplexe Rekonstruktionen der Aortenwurzel.

Der komplette Ersatz der Aortenwurzel schafft die Möglichkeit eines „Oversizings“, d.h. eine größere Klappe zu implantieren, was die Hämodynamik optimiert, die Haltbarkeit erhöht und beste Voraussetzungen für eine mögliche spätere TAVI-Prozedur schafft. Dies ist bei Patient:innen mit „small aortic root“ eine gute Lösung.

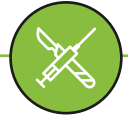Wann wird die Therapie angewandt?

- Dilatation der Aortenwurzel
- Small Aortic Root mit Gefahr eines Prothesen-Patienten-Mismatch
- Schwere Endokarditiden der nativen Aortenklappe mit Anulusabszess
- Klappenprothesen-Endokarditis. Bei Destruktion des Anulus kann die Prothese tiefer in dem linken Ventrikel inseriert werden
- Conduits eignen sich gut, um die Prothese über dem Anulus zu „oversizen“, so dass später noch genug Platz für eine valve-in-valve TAVI wäre

Fallbeispiel

Beschwerden

Bei der 44-Jährigen ehemals drogenabhängigen Patientin wurde acht Jahre zuvor (in einem anderen Haus) die Aortenklappe mit einer mechanischen Prothese ersetzt und in einem zweiten



AUF EINEN BLICK

Diagnose

Erkrankungen der Aortenklappe und der Aortenwurzel, evtl. auch der Aorta

Beschwerden

Luftnot, evtl. persistierendes Fieber

Behandlung

Ersatz der Aortenklappe und der Aortenwurzel, ggf. der Aorta durch ein biologisches Conduit

Nach der OP

Minimale Genesungsdauer



VIDEOS

→ Videos zur Chirurgie der thorakalen Aorta



Eingriff die Trikuspidalklappe rekonstruiert. Bei postoperativem Patienten-Prothesen-Mismatch hat die Belastbarkeit deutlich nachgelassen, sodass die Patientin Ihren alltäglichen Aktivitäten nicht mehr nachgehen konnte. In einem Teufelskreis aus reduzierter Belastbarkeit, zunehmender Adiposität und dadurch bedingt vermehrtem Bedarf an Herz-Zeit-Volumen, was wiederum zu einer reduzierten Belastbarkeit etc. führte, hat sich der Allgemeinzustand immer stärker verschlechtert. Als Ausdruck der zunehmenden Dekompensation hatte auch die Trikuspidalinsuffizienz wieder zugenommen, mit ausgeprägter Anasarka. Bei erheblich reduzierter Lebensqualität stand die junge Patientin unter hohem Leidensdruck, zusätzlich erschwert durch eine beginnende Sepsis mit Nachweis von *S. aureus*.

So sind wir vorgegangen

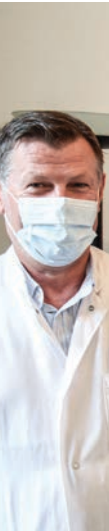Wir haben die mechanische Aortenklappenprothese mitsamt der Aortenwurzel durch ein 29-mm Bioconduit ersetzt. Zusätzlich wurde die Trikuspidalklappe gegen eine biologische Klappenprothese ausgetauscht.



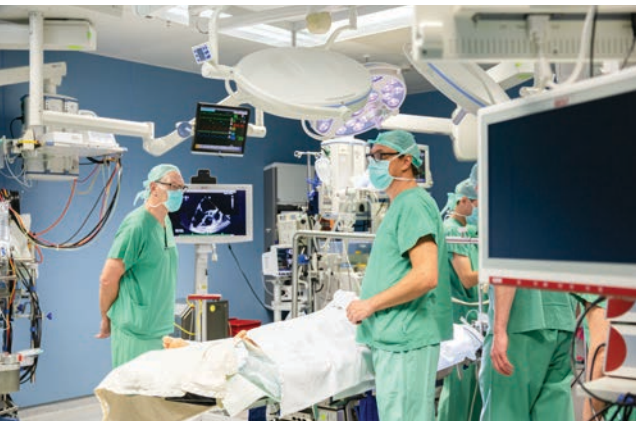Nach dem Eingriff

Der postoperative Verlauf war erwartungsgemäß langwierig, da er durch ein dialysepflichtiges Nierenversagen erschwert wurde. Zusätzlich wurde aufgrund des Trikuspidalklappenersatzes eine Schrittmacher-Therapie notwendig. Nachdem wir alle relevanten Krankheitsverlaufskomplikationen erfolgreich abwenden konnten, verzeichnete die Patientin gute Fortschritte bei der Physiotherapie und konnte sich vollständig von der Operation erholen. Nach insgesamt 158 Tagen Krankenhausaufenthalt verließ sie das Krankenhaus mit einer guten Belastbarkeit.

Minimal-invasiver Ersatz der Aortenklappen



CHIRURGISCH, ABER OHNE STERNOTOMIE



WELTWEIT HERAUSRAGENDE EXPERTISE

Minimal-invasiver Aortenklappenersatz
(ohne Sternotomie)

ÜBERREGIONALE EXPERTISE IN INNOVATIVEN TECHNIKEN

Homografts

Ross-Operation

Transapikale TAVI & MIDCAB

Aortenklappen-Rekonstruktion (David)

Gerüstlose Bioprothesen (Freestyle, Biointegral)

Wurzelsatz bei Endokarditis (Biointegral)

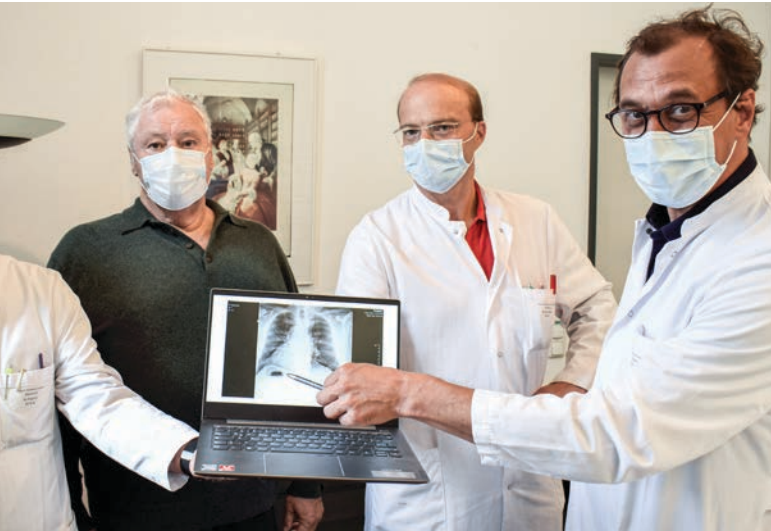STANDARDVERFAHREN

Medikamentöse Therapie

TAVI
(transfemorale, transapikal, subclavia)

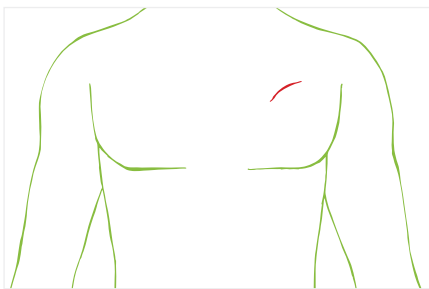
Chirurgischer Aortenklappenersatz

Unsere besondere Expertise bei der Therapie von Aortenklappenerkrankungen



Der Patient mit dem Herz "am rechten Fleck", zusammen mit den Oberärzten Dr. Blehm (rechts), Dr. Kojcici (links) und Prof. Albert, nur wenige Tage nach einem minimal-invasiven Aortenklappenersatz.

Das Röntgen-Bild zeigt das Herz, welches rechts und nicht wie üblich links liegt.



Wegen des seitenverkehrten Herzens, erfolgte der Eingriff über einen kleinen Schnitt oberhalb der linken Brust.

Hintergrund

Bei Fällen wo ein Ersatz der Aortenklappe nicht über Katheter-Techniken durchgeführt werden kann (TAVI), wie z.B. bei einer Aortenklappeninsuffizienz und Dilatation der Aortenwurzel, bieten wir ein minimal-invasives Verfahren an, bei dem der Brustkorb nicht eröffnet wird. Im Gegensatz zur konventionellen Methode gelangt der Operateur bei der MIC-Operation über einen kleinen seitlichen Schnitt von wenigen Zentimetern zwischen den Rippen (RALT – Right Anterior Small Thoracotomy) zum Herzen, ohne das Brustbein zu eröffnen. Die Herz-Lungen-Maschine wird über die Femoralgefäße (Beinarterien und -venen) entweder durch einen kleinen Schnitt oder eine Punktion (ohne Schnitt) angeschlossen.

Wann wird die Therapie angewandt?

- Grundsätzlich bei alle Patient:innen, die nicht für ein TAVI-Verfahren bestimmt sind
- Ausnahmen bilden Patient:innen mit schweren Verkalkungen der Aorta ascendens oder einer ungünstigen Anatomie, bei der die Aortenwurzel weit nach links verlagert ist
- Präoperativ wird ein CT – ohne Kontrastmittel – durchgeführt, um Verkalkungen der Aorta auszuschließen.

Fallbeispiel

Beschwerden

Bei dem Patienten lag ein weltweit seltenes Phänomen vor: Alle Organe sind spiegelverkehrt in seinem Körper angelegt. Normalerweise verursacht dies keine gesundheitlichen Beschwerden. Die Herausforderung: Bei einer Erkrankung wie einer Aortenklappeninsuffizienz muss bei entsprechendem Eingriff komplett umgedacht werden. Das Herz war bereits vergrößert.

So sind wir vorgegangen

In einer dreistündigen OP wurde minimal-invasiv eine neue Herzklappe eingesetzt. Der Schnitt wurde am linken Brustbein angesetzt, statt wie üblich am rechten. Der Eingriff erforderte ein besonderes Maß an Konzentration, verlief aber reibungslos.

Nach dem Eingriff

Nach acht Tagen wurde der Patient nach Hause entlassen. Dank schonendem Vorgehen verlief die Genesung problemlos und zügig.

AUF EINEN BLICK



Diagnose

Erkrankung der Aortenklappe (Stenose o. Insuffizienz) im mittleren oder hohen Alter

Beschwerden

kurzzeitige Bewusstlosigkeit (Synkope), Brustschmerzen (Angia Pectoris) oder Luftnot (Dyspnoe)

Behandlung

Ersatz der Herzklappe durch eine biologische oder mechanische Prothese

Nach der OP

Genesungsdauer ist etwas länger als nach TAVI, aber unkomplizierter als nach herkömmlicher OP dank minimal-invasiven Zugangs

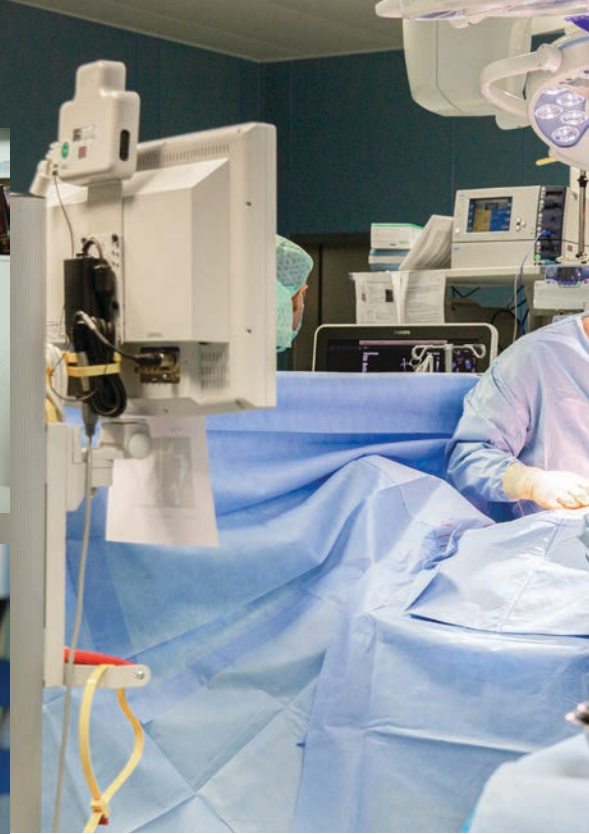VIDEOS



→ Videos zur Therapie von Aortenklappenerkrankungen



Prof. Albert erklärt einem Patienten Details seiner OP. Nach einer Aortendissektion wurde bei ihm aufgrund seines jungen Alters eine David-OP mit Erhalt der Aortenklappe und Vermeidung eines Prothesen-Ersatzes durchgeführt.



Natürliche Herzklappen erhalten

REIMPLANTATION DER AORTENKLAPPE NACH DAVID

Hintergrund

Eine Aortenklappen-Insuffizienz, die allein durch Dilatation des Aortenklappen-Ringes entstanden ist, kann durch Verkleinerung des Rings dauerhaft behoben werden. Im Rahmen einer sogenannten David-Operation wird der Aortenklappen-Anulus von außen freigelegt und in eine 26-mm- oder 28-mm-Prothese eingenäht, um so eine ausreichende Ko-Adaption der Taschen zu erreichen. Der Eingriff braucht Erfahrung, ist aber standardisiert, reproduzierbar und die Langzeitergebnisse sind exzellent.

Fallbeispiel

Beschwerden

Der 28-jährige Patient erlitt aus voller Gesundheit heraus plötzlich massive Rückenschmerzen. In einem anderen Krankenhaus war die Diagnose einer Aortendissektion Typ A gestellt worden.



AUF EINEN BLICK

Diagnose

Insuffizienz der Aortenklappe durch Erweiterung der Aortenwurzel (Anulus-Dilatation)

Beschwerden

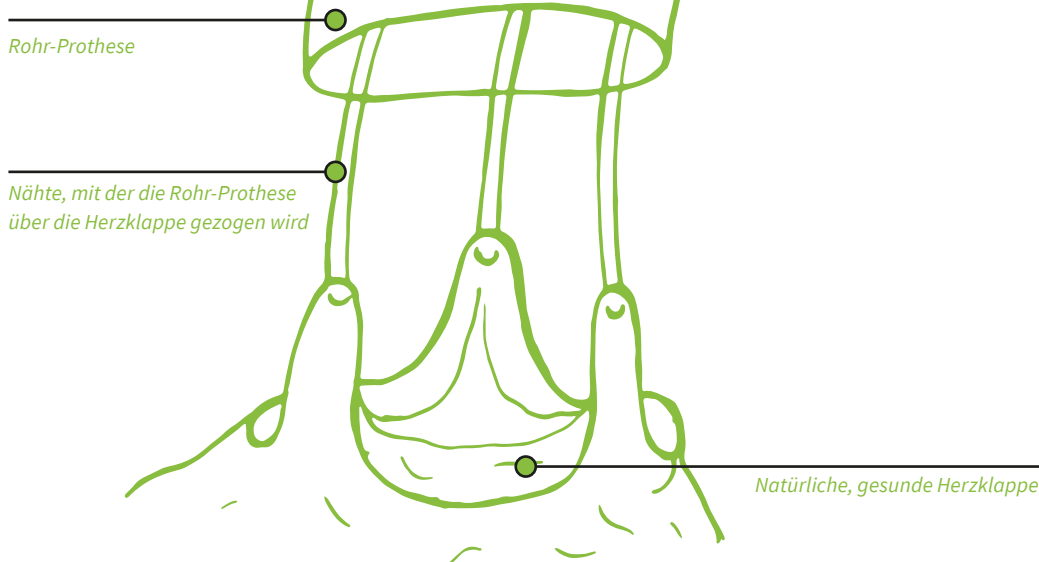
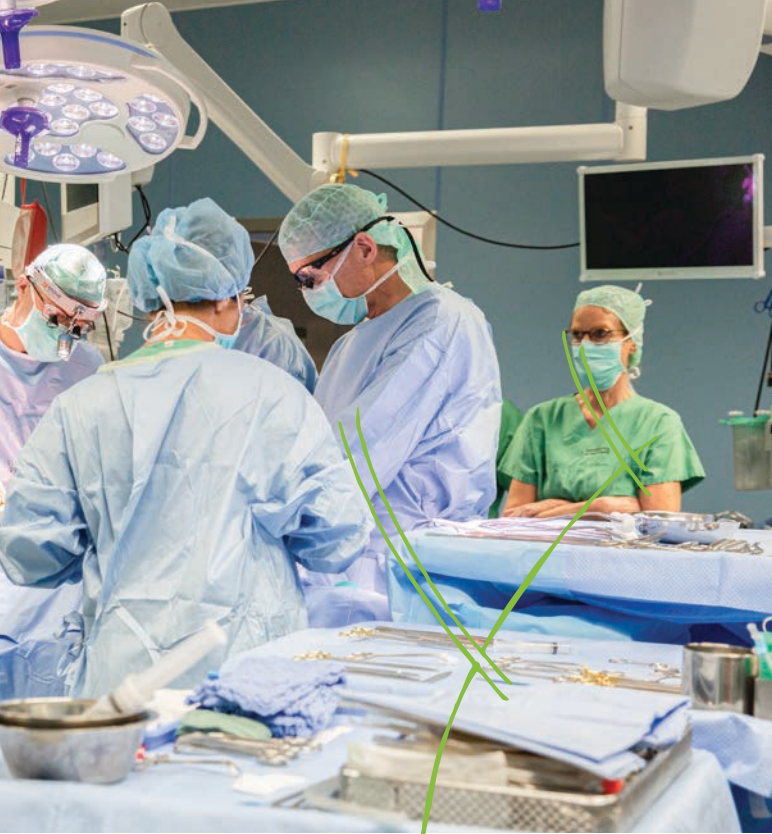Luftnot

Behandlung

Wiederherstellung der Geometrie der Aortenwurzel und Dichtigkeit der Aortenklappe

Nach der OP

Nach zehn Tagen Entlassung nach Hause, nach der Reha normales Leben mit normaler Lebenserwartung



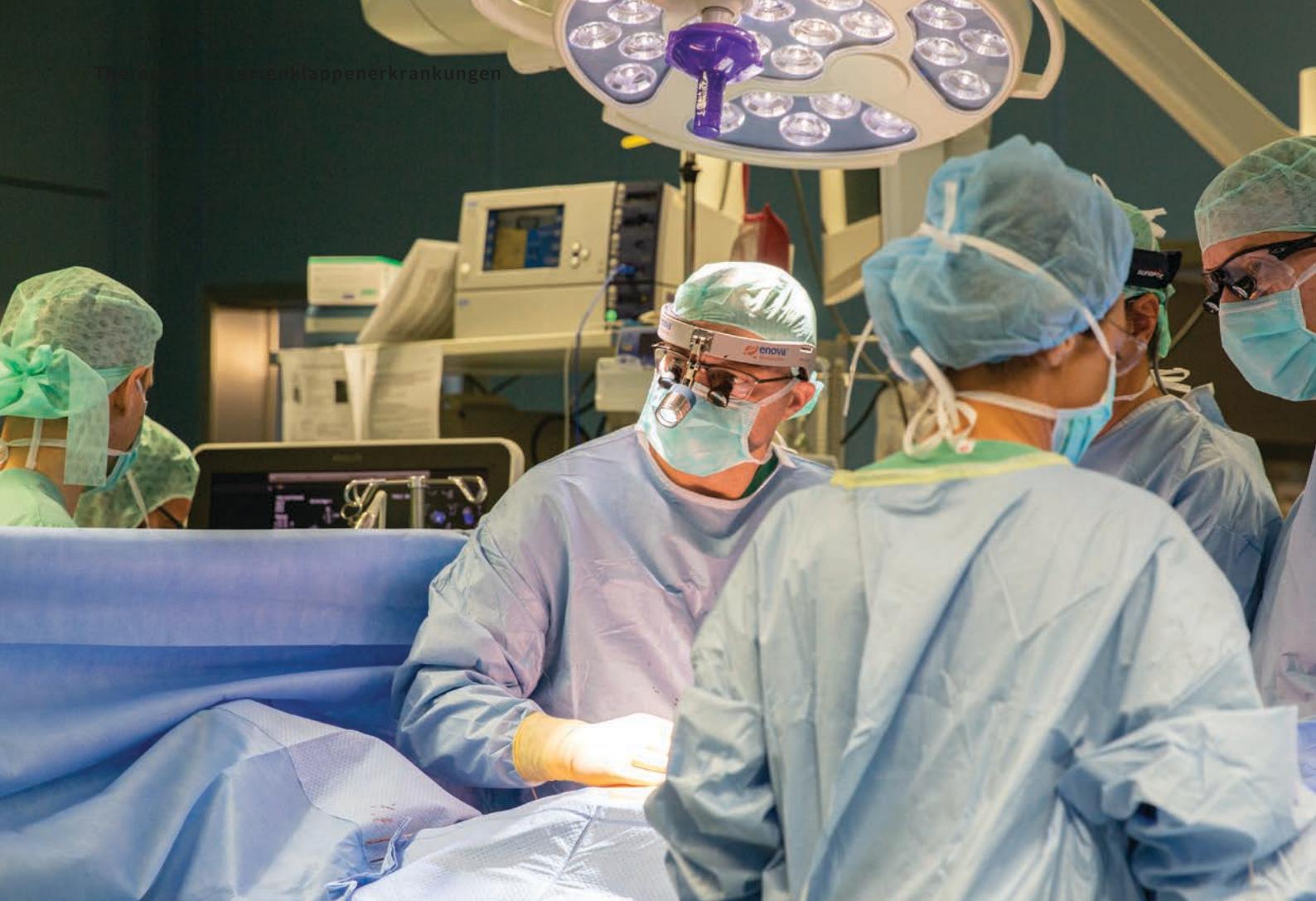Es war zu einem Riss in der Intima im Bereich des sinutublären Übergangs gekommen. Das Blut hatte sich von da aus in die Aortenwurzel und bis zur Aortenklappe vorgearbeitet und über den Aortenbogen in die Abdominal-Aorta verteilt. Es lag daher eine hochgradige Insuffizienz der Aortenklappe vor.

So sind wir vorgegangen

Der Patient wurde sofort in den OP-Saal gebracht und an die Herz-Lungen-Maschine angeschlossen. Der Körper wurde dann auf 26° C heruntergekühlt. So konnten wir im kompletten Kreislaufstillstand sicher den Aortenbogen inspizieren, teilweise durch eine Dacron-Prothese ersetzen und das wahre Lumen wiederherstellen. Der Ring der Aortenklappe wurde von außen freigelegt. Dann wurde über diesen eine Dacron-Prothese gestülpt und diese durch Nähte fixiert. Die Herzkranzgefäße wurden dann in die Prothese eingenäht.

Nach dem Eingriff

Der Patient erholte sich zügig, wurde nach acht Tagen nach Hause verlegt. Dadurch, dass seine natürliche Aortenklappe durch die David-OP erhalten war, konnten wir ihm eine mechanische Prothese und damit eine lebenslange Behandlung mit Marcumar ersparen. Eine biologische Prothese, bzw. das Conduit, wäre in seinem jungen Alter nicht indiziert, weil diese aufgrund des Metabolismus in kürzester Zeit wieder degenerieren würden. Der Patient kam zur routinemäßigen Nachbesprechung drei Monate nach der OP und erfreute sich bester Gesundheit sowie voller Belastbarkeit.



Für junge Patient:innen

Seltene Ross-Operation

DIE BESTE LÖSUNG FÜR JUNGE PATIENT:INNEN
MIT ERKRANKUNGEN DER AORTENKLAPPE



AUF EINEN BLICK

Diagnose

Erkrankung der Aortenklappe (Stenose oder Insuffizienz) im jüngeren Alter (< 55 Jahre)

Beschwerden

kurzzeitige Bewusstlosigkeit (Synkope), Brustschmerzen (Angina Pectoris) oder Luftnot (Dyspnoe)

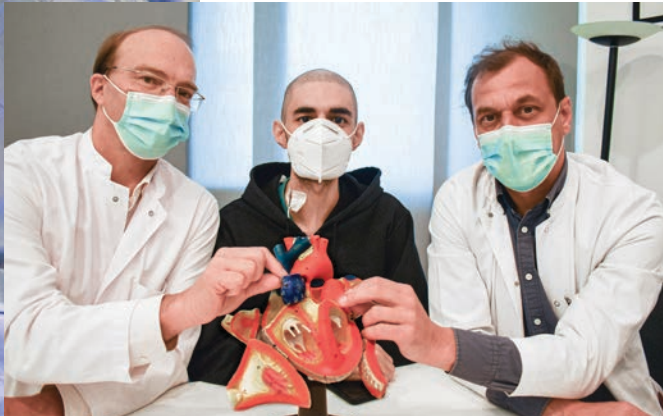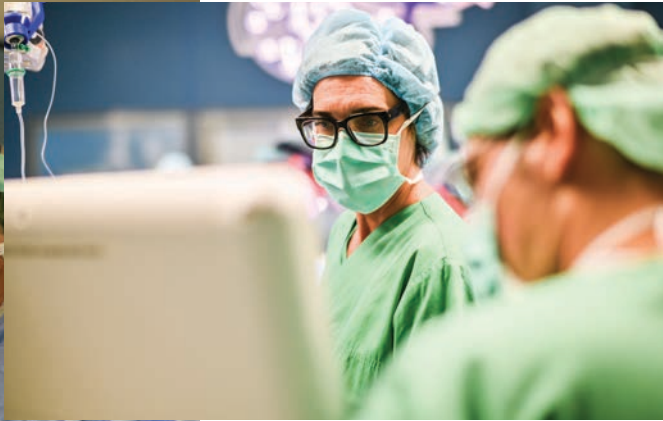Behandlung

Ersatz der Aortenklappe durch die körpereigene Pulmonalklappe und gleichzeitiger Ersatz der Pulmonalklappe durch einen Homograft (Herzklappe eines verstorbenen Menschen)

Nach der OP

Nach Genesung, normales Leben und jegliche Belastung – auch Extremsport – möglich

In enger Zusammenarbeit mit der Anästhesie wird die Herzfunktion während der Operation mittels Ultraschall überwacht. Gemeinsam kontrollieren wir am Ende die Operationsergebnisse.



Unser 22-jähriger Patient wenige Tage nach einer Ross-Operation. Dr. Blehm und Prof. Albert erklären ihm den komplexen Eingriff.

Hintergrund

Die Ross-Operation wird weltweit nur von wenigen Spezialist:innen durchgeführt – die Herzchirurgen rund um Prof. Albert und Dr. Blehm haben darin jedoch schon Erfahrung. „Das ganze OP-Team arbeitet Hand in Hand“, sagt Prof. Albert. So muss beispielsweise die Spender-Herzklappe bei -70 Grad transportiert werden und darf nur Schritt für Schritt, schonend und nach bestimmten Vorgaben, aufgetaut werden – und das alles im OP-Saal. „Der Aufwand lohnt sich insbesondere bei jungen Patientinnen und Patienten, denn es ist eine biologische Alternative zu dem sonst künstlichen Herzklappenersatz“, so Prof. Albert. „Das bedeutet, dass die natürlichen Eigenschaften der Herzklappen vollständig erhalten bleiben, die Patientin oder der Patient keine Medikamente einnehmen muss und so langfristig ein normales Leben führen kann.“

Fallbeispiel

Beschwerden

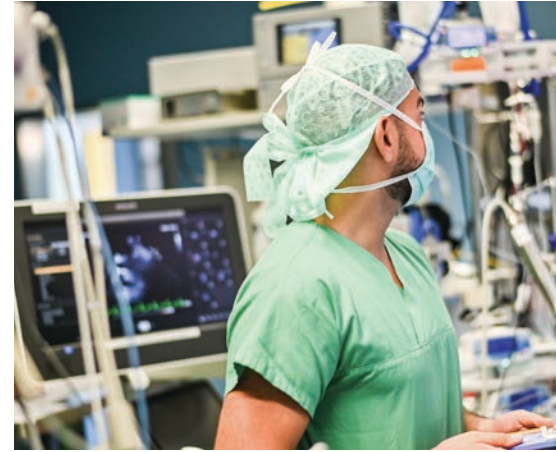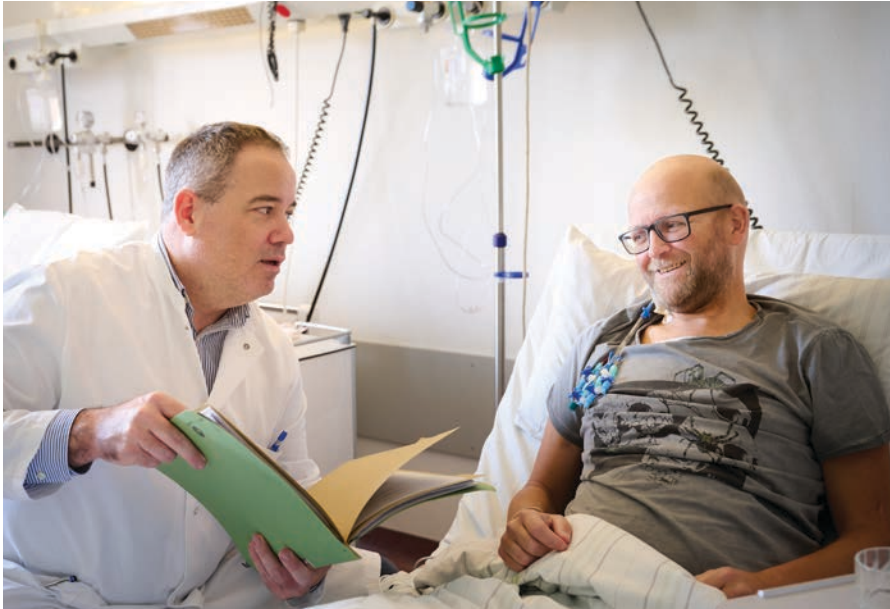Gelenkschmerzen, Luftnot und anhaltendes Fieber: Der erst 21-jährige Patient baute rapide ab, hatte kaum Appetit und damit einhergehend einen enormen Gewichtsverlust. Ein angeborener Herzklappenfehler war die Ursache und machte sich erst jetzt bemerkbar. Die schon vorher defekte Herzklappe war durch eine Entzündung nun nahezu komplett zerstört. Ohne Operation hätte der Patient eine Lebenserwartung von wenigen Monaten gehabt.

So sind wir vorgegangen

Mit einer sogenannten Ross-Operation konnte das Team der Klinik für Herzchirurgie des Klinikums Dortmund dem Patienten helfen. Die Expert:innen haben die erkrankte Aortenklappe durch die körpereigene gesunde Pulmonalklappe ersetzt und anstelle der Pulmonalklappe eine Spender-Klappe implantiert. Die rund fünfständige Operation ist sehr komplex und wird daher weltweit nur von wenigen Spezialist:innen durchgeführt. Gleichzeitig ist sie aber die langfristig beste Möglichkeit, denn so kann die Patientin / der Patient wieder ein ganz normales Leben führen.

Nach dem Eingriff

Eine kurze Reha-Zeit ist nach der Operation notwendig. Durch den Eingriff konnten wir nicht nur erreichen, dass der Patient wieder gesund wird, sondern es auch langfristig bleibt. Der Eingriff ist eine biologische Alternative zu dem sonst künstlichen Herzklappenersatz. Auf diese Weise können die natürlichen Eigenschaften der Herzklappen vollständig erhalten bleiben, der Patient muss keine Medikamente einnehmen und kann so langfristig ein normales Leben führen.



Links: Dr. med. Konstantinos Smiris erklärt dem Patienten nach der OP, wie der Eingriff verlaufen ist und bespricht mit ihm die weiteren Schritte zu seiner Genesung.

Herzschritt- macher-Therapie

EXTRAKTION DYSFUNKTIONELLER ODER INFIZIERTER SONDEN

- Device Therapie
- Invasive Elektrophysiologie

Ventrikuläre Ablation (bipolar)

ÜBERREGIONALE EXPERTISE IN INNOVATIVEN TECHNIKEN

Ventrikuläre Ablation (epikardial)

Komplexe atriale Ablation (Rezidiv Vorhofflimmern, atriale Tachykardie)

Sondenentfernung (transvenös)

S (subkutaner) -ICD

Hochauflösendes Mapping

Sondenentfernung (mit Herz-Lungen-Maschine, minimal-invasiv)

STANDARDVERFAHREN

Pulmonalvenen-Ablation

Ventrikuläre Ablation (unipolar endokardial)

AV-Knoten Ablation

3-D-Mapping

Defibrillator-Therapie

Re-Synchronisations-therapie (CRT-D, CRT-P)

Rhythmusdiagnostik (Event Recorder)

Schrittmacher-Implantationen (VVI/DDD)

Unsere besondere Expertise bei der Therapie von Mitralklappenerkrankungen



Unsere Station C12 verfügt insgesamt über 18 Intensivbetten.



AUF EINEN BLICK

Diagnose

Probleme mit Sonden von bereits implantierten Herzschrittmachern (funktionieren nicht / haben sich entzündet)

Beschwerden

Aussetzten des Herzschlags trotz Herzschrittmacher oder sonst nicht erklärare Infektionszeichen (Fieber, Nachtschweiß)

Behandlung

Entfernung der Schrittmacher-Sonden mittels spezieller Extraktionssysteme unter Bereitschaft der Herz-Lungen-Maschine

Nach der OP

Bei Patient:innen mit Entzündungen des Herzschrittmacher-Systems muss die Entzündung unter antibiotischer Therapie erst abklingen, bevor neue Sonden gelegt werden.

Ein Herzschrittmacher dient der Behandlung bradykarder Herzrhythmusstörungen. Dabei wird der Herzrhythmus überwacht und bei Unterschreitung einer eingestellten unteren Grenze durch elektrische Stimulation des Myokards die Funktion des primären Schrittmacherzentrums übernommen. Ein implantierbarer Cardioverter-Defibrillator (ICD) hingegen ist ein Schrittmacher, der zusätzlich tachykarde Herzrhythmusstörungen identifizieren und durch Überstimulation oder Defibrillation in einen normalen Rhythmus überführen kann. Bei Herzinsuffizienz und asynchronem Kontraktionsablauf der Herzkammern, beispielsweise im Rahmen eines kompletten Linksschenkelblocks, kann die kardiale Resynchronisationstherapie (CRT) eingesetzt werden, um die Kontraktion wieder zu synchronisieren und so die Pumpfunktion zu verbessern. Dabei wird ein spezieller Herzschrittmacher mit drei Schrittmachersonden implantiert. Darüber hinaus implantieren wir auch S-ICD's Subcutane Implantierbare Defibrillatoren.



In den vergangenen 20 Jahren hat auch die Nachfrage nach Elektroden-Revisionen und Extraktionen deutlich zugenommen. Dieser Anstieg ist damit zu erklären, dass immer mehr Schrittmacher und ICDs implantiert werden und damit auch Device assoziierte Komplikationen häufiger werden, die eine Entfernung

oder einen Austausch der Sonde notwendig machen. Dringend erforderlich ist eine Sondenextraktion bei jeglichen Infektionen im Bereich der Elektroden und Aggregattaschen, bei Hautperforationen durch das Gerät oder einer Endokarditis mit Befall der implantierten Elektrode (Klasse-I-Indikation). Aber auch technische Defekte, System-Upgrades oder eine funktionsunfähige Elektrode können eine Sondenextraktion erforderlich machen.

Entscheidet sich die Patientin oder der Patient für eine Entfernung der Sonde, erfolgt der Eingriff meist unter Durchleuchtung über einen transvenösen Zugang ohne Eröffnung des Brustkorbs. Hierzu benutzen wir einen Sondenextraktor, z.B. Evolution RL von Cook Medical.

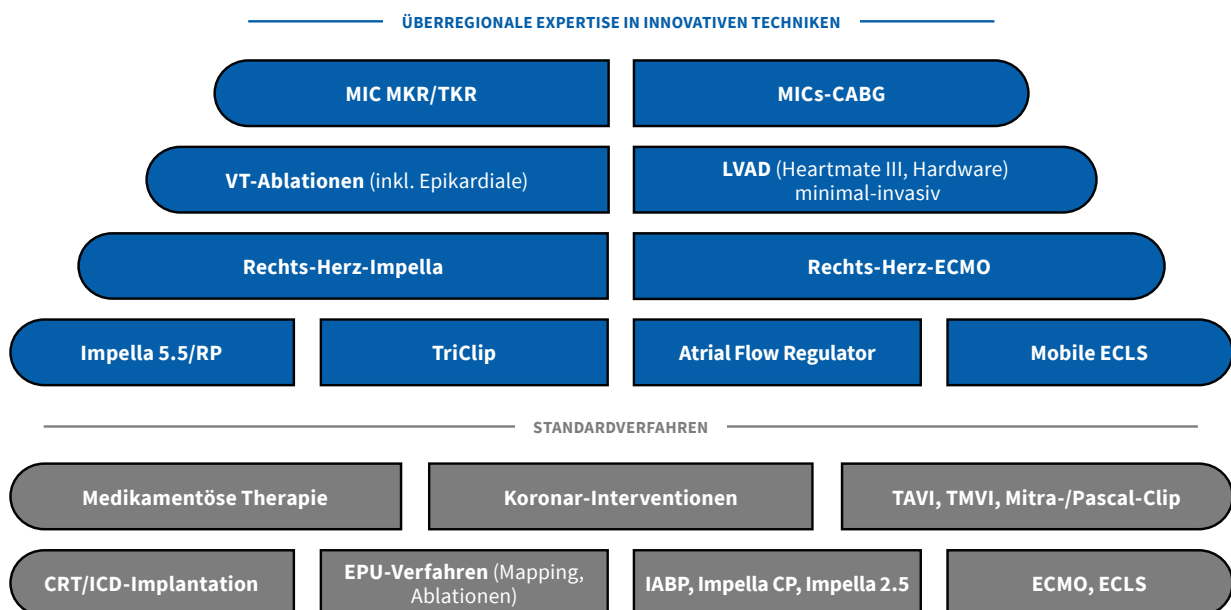
Auf dem Gebiet der Entfernung alter, defekter oder infizierter Schrittmacher-Sonden verfügen unsere beiden Spezialisten, Oberarzt Markus Stolze und Funktions-Oberarzt Dr. Konstantinos Smiris, über langjährige Erfahrung.

Eine Herz-Lungen-Maschine / ECMO / Impella wird dazu in der Regel nicht benötigt, sollte jedoch für den Komplikationsfall in Bereitschaft stehen. Die Eingriffe können sowohl bei wachen Patient:innen in lokaler Betäubung als auch mit Narkose durchgeführt werden.



Personalisierte Therapie der Herzinsuffizienz

INNOVATIVE KONZEPTE ALS BRIDGE-TO-RECOVERY (ECLS, IMPELLA 5.5, LVAD)



Unsere besondere Expertise bei der Therapie der Herzinsuffizienz



AUF EINEN BLICK

Diagnose

Schwere koronare 3-Gefäßerkrankung

Beschwerden

Kardiogener Schock,
Ejektionsfraktion 5 – 10%

Behandlung

Implantation einer Impella 5.0 über A. axillaris, dann Koronare 3-fach Bypassoperation, frühe Extubation und Weaning der Impella über 5 Wochen

Nach der OP

Explantation der Impella, CRT System, vollständige Erholung des Patienten (Ejektionsfraktion > 35%), normales Leben zu Hause, sehr gute Belastbarkeit



VIDEOS

→ Videos zur Therapie von Herzinsuffizienz



Beschwerden

Der Patient wurde im kardiogenen Schock in ein peripheres Krankenhaus aufgenommen und dort mit einer Impella 2.5 notfallmäßig versorgt. Die Ursache war eine schwere koronare 3-Gefäßerkrankung, die interventionell mit Stents (bei multiplen, auch peripher gelegener Stenose und Gefäßverschlüssen) nicht zu behandeln war. Bei einer Herzleistung (EF) von unter zehn Prozent wurde zunächst eine Implantation eines LVAD geplant.

Bei dieser Art der Erkrankung kommt es darauf an, den richtigen Zeitpunkt für eine maschinelle Herzunterstützung nicht zu verpassen. Wenn die medikamentöse Therapie nicht greift, können dauerhaft implantierte Kunstherzsysteme oder auch eine Herztransplantation zwar ein Segen für Patient:innen sein, doch dies sollte die letzte Option sein. Zuvor sollten andere interventionelle oder chirurgische Therapien ausgeschöpft werden. Vorübergehend können Systeme wie ECLS, Impella oder auch LVADs implantiert werden, bis sich der Patient erholt hat (bridge-to-recovery). So können mit ECLS mehrere Tage, mit Impella 5.0 bzw. 5.5 mehrere Wochen und mit LVAD-Systemen mehrere Jahre (LVAD) überbrückt werden. Die Zeit bis zur Genesung kann auf diese Weise so lange überstanden werden, bis sich unter medikamentösen Therapien und möglicherweise zu-

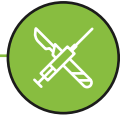sätzlichen Eingriffen an anderen Herzklappen und Koronarien die Herzfunktion dauerhaft stabilisiert. Hier sind individuelle Lösungen gefragt.

So sind wir vorgegangen

Um dem Patienten die Möglichkeit zu geben, um eine LVAD Implantation heranzukommen, hatten wir ihm zunächst eine Impella 5.0 implantiert. Mit dieser konnte er aus der Schocksituation gebracht werden. An diesem System wurde dann eine Bypassoperation am schlagenden Herzen durchgeführt. Bis die Bypässe ihre volle Wirkung zeigen konnten und das Herz wieder besser funktionierte, wurde er kontinuierlich durch die Impella 5.0 unterstützt. Zusätzlich erhielt er wöchentlich eine spezielle herzunterstützende medikamentöse Therapie mit Levosimendane/Simdax. Er war wach und konnte soweit mobilisiert werden, selbstständig im Sessel zu sitzen. Nach fünf Wochen wurde das System entfernt und der Patient wurde kurz darauf in die Reha entlassen.

Nach dem Eingriff

Mittlerweile ist er wieder zu Hause es geht ihm gut. Dass Herz schlägt wieder so kräftig, dass kein Kunstherzsystem mehr notwendig ist.



AUF EINEN BLICK

Diagnose

Herzinsuffizienz nach Vorderwandinfarkt

Beschwerden

Folge eines Herzinfarkts, Atemnot,
geringe Belastbarkeit

Behandlung

minimal-invasive Ventrikelrekonstruktion

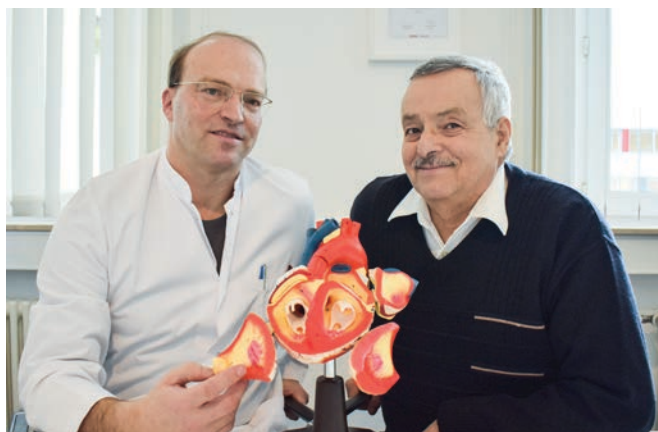
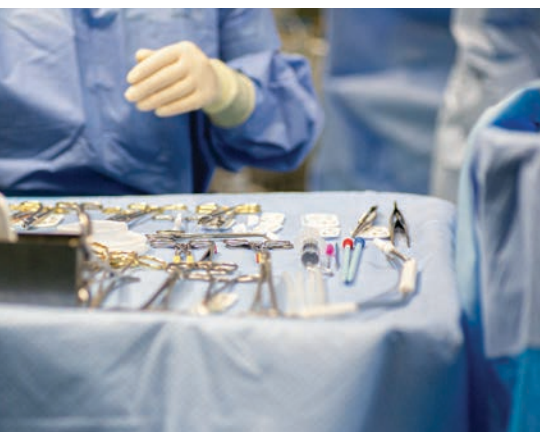Nach der OP

Neue Lebensqualität

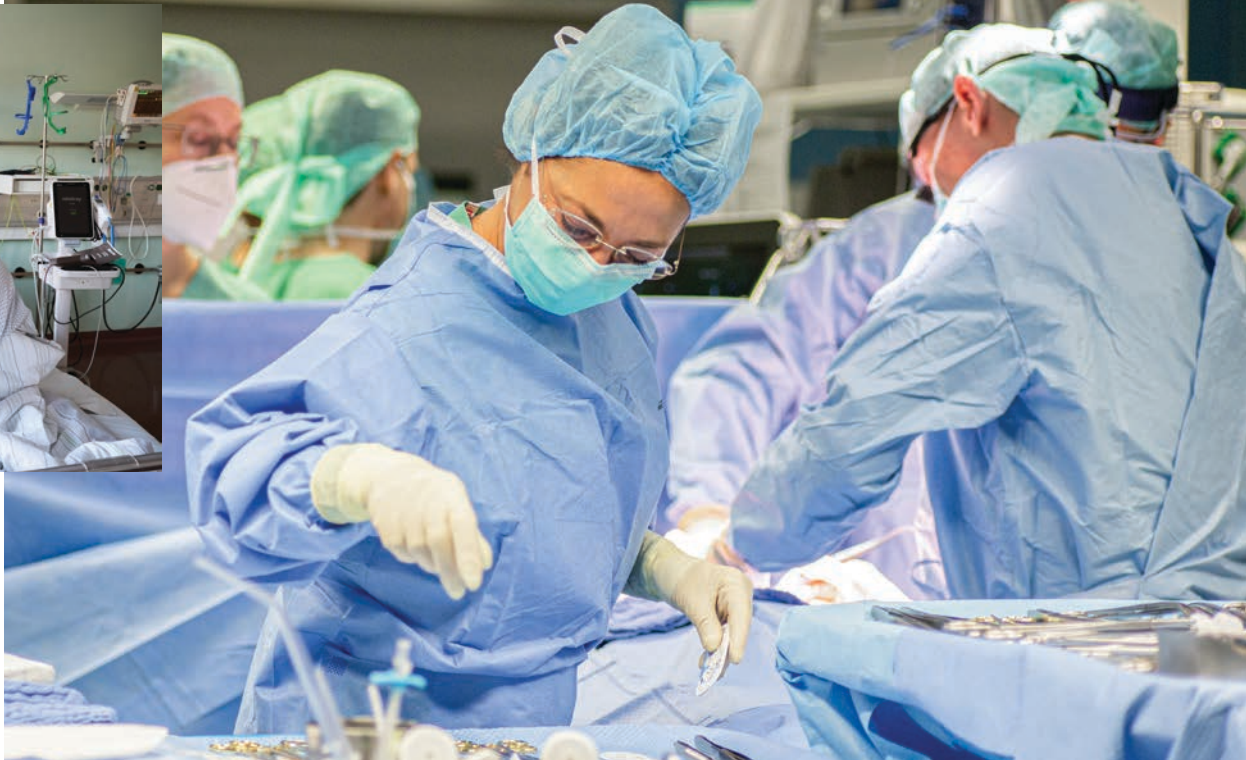
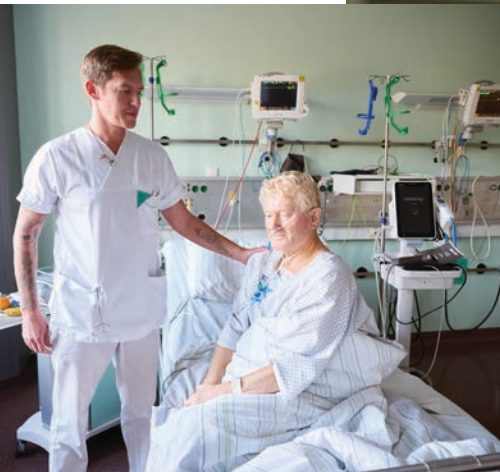
Herzinsuffizienz nach Vorderwandinfarkt

LIVE-LESS INVASIVE VENTRICULAR ENHANCEMENT (REVIVENT R)



Einige Wochen nach der OP führt Prof. Albert mit seinen Patient:innen ein Nachgespräch, um den Fortschritt der Genesung zu besprechen und ggf. weitere Maßnahmen zur Unterstützung ihrer Rehabilitation zu ergreifen.



Hintergrund

Bei der minimal-invasiven Ventrikelrekonstruktion (Less Invasive Ventricular Enhancement, LIVE) mit dem Revivent TC-System handelt es sich um ein Hybrid-Verfahren, bei dem mittels linkslateraler Minithorakotomie und venösem Katheterzugang Mikro-Ankerpaare implantiert werden, um bei Patient:innen mit ischämischer Herzinsuffizienz in Folge eines Myokardinfarkts die Herzform und -funktion wiederherzustellen. Voraussetzung ist eine akontraktile Infarkt Narbe als Ursache der kardialen Dysfunktion. Für die LIVE-Therapie sind weder eine mediane Sternotomie noch eine Ventrikulotomie oder der Einsatz einer Herz-Lungen-Maschine notwendig. Wesentliche Voraussetzung für ein gutes prozedurales Ergebnis ist eine enge Zusammenarbeit zwischen Cardiochirurg:innen und interventionellen Kardiolog:innen.

Wann wird die Therapie angewandt?

- Symptomatische ischämische Herzinsuffizienz (NYHA-Klasse II-IV) trotz leitliniengerechter Herzinsuffizienztherapie
- Linksventrikuläre Ejektionsfraktion (LVEF) $> 15\%$ und $\leq 45\%$
- Linksventrikulärer endsystolischer Volumenindex (LVESVI) $> 50 \text{ ml/m}^2$
- Myokardinfarkt vor mindestens 90 Tagen und Vorliegen einer diskreten, zusammenhängenden, akontraktilen (akinetischen und/oder dyskinetischen) Infarkt Narbe mit mindestens 50-prozentiger Transmuralität in der antero-septalen, antero-lateralen und/oder apikalen Region des linken Ventrikels sowie daraus resultierende
- Dilatation des linken Ventrikels
- Ausreichende Viabilität des Myokards in narbenfernen Bereichen

Fallbeispiel Revivent TC System (minimal-invasive Ventrikelplastik)

Beschwerden

Folge eines Herzinfarkts: Der Patient litt seit 15 Jahren an einer zunehmenden Herzinsuffizienz. Ein großer Teil des Herzens war abgestorben und vernarbt. Atemnot und geringe Belastbarkeit waren die Folge.

So sind wir vorgegangen

Während in diesem Stadium oft zu einem Kunstherzen geraten wird, hat das Team um Prof. Albert gemeinsam mit einem niedergelassenen Kardiologen einen neuartigen Eingriff durchgeführt: Die Expert:innen trennten bei einer Ventrikelplastik den erkrankten Bereichen des Herzens ab und stellten so die Funktionsfähigkeit wieder her.

Nach dem Eingriff

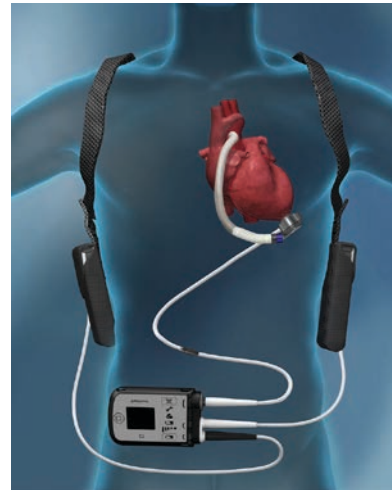
Durch die schonende Methode wurden neue Lebensqualität für den Patienten erreicht und ein größerer Eingriff verhindert. Die zusätzlich bestehende Mitralklappen-Insuffizienz konnte durch diese Methode ebenfalls behandelt werden.




WISSENSWERTES

Prof. Albert hat bereits vor über zehn Jahren das Kunstherzprogramm an der Universitätsklinik Düsseldorf mitaufgebaut, intensiv zu dem Thema geforscht und so ein internationales Renommee auf diesem Gebiet erworben.

Mittlerweile hat er eine Technik entwickelt, bei der das Kunstherz ohne Eröffnung des Brustkorbs eingebaut werden kann. Unseren Artikel zum neuen Verfahren mit Video finden Sie unter folgendem QR-Code:



Das Linksventrikuläre Unterstützungssystem (LVAD) ist eine mechanischer Kreislaufunterstützung. Die Pumpe wird in die linke Herzkammer eingesetzt und über einen kurzen Schlauch mit der Hauptschlagader (Aorta) verbunden.

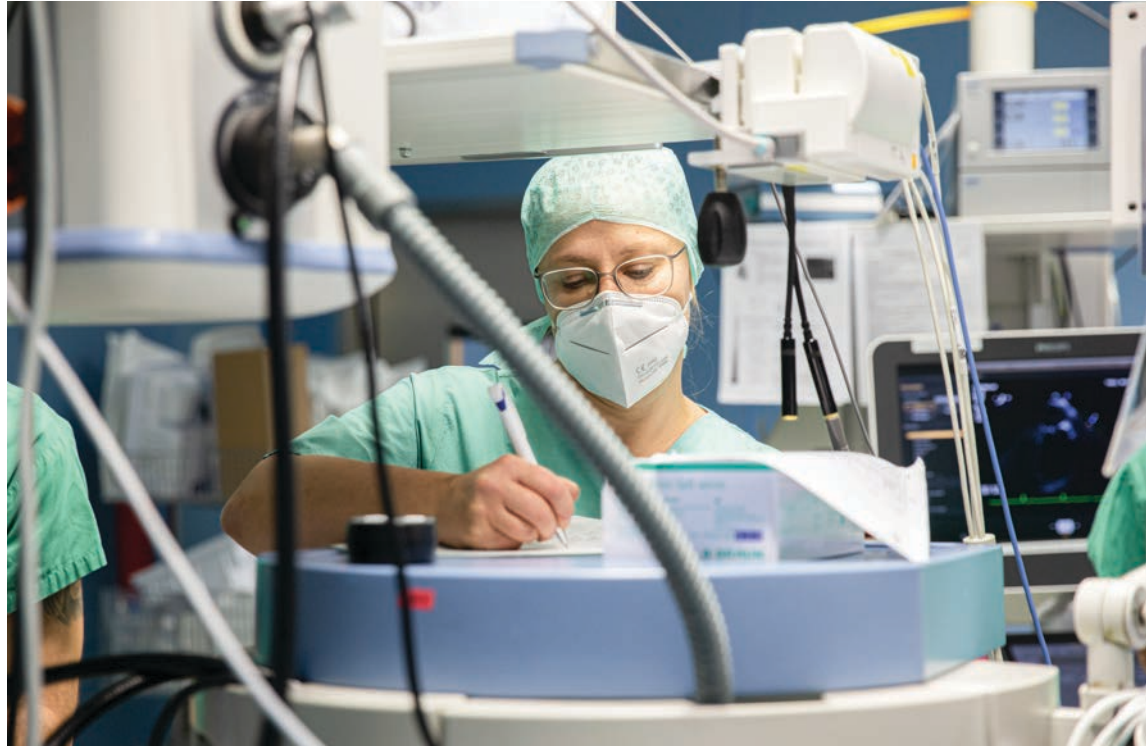

Minimal-invasive Linksherz- Unterstützungs- systeme (LVAD)

ALS ÜBERBRÜCKUNG BIS ZUR TRANSPLANTATION, DAUERThERAPIE ODER BIS ZUR ERHOLUNG DES HERZENS



Unser Patient beim Bergwandern in den Alpen. Er hatte alles hinter sich gebracht: kardiogener Schock, ECMO, 1. LVAD in Dortmund und dann eine Herztransplantation.



Während der Operation werden die Vitalparameter der Patient:innen von unseren Kolleg:innen aus der Anästhesie dokumentiert.

Fallbeispiel

Beschwerden

Der 65-jährige Patient litt etwa zehn Jahre lang unter zunehmender Herzschwäche und Leistungsabfall, hatte zwei Jahre zuvor bereits einen Herzschrittmacher erhalten. Nach einem kompletten Kreislaufzusammenbruch mit beginnendem Organversagen musste schnell gehandelt werden: Der Patient erhielt eine ECMO im Wachzustand, um Restfunktionen nicht durch Narkose zu gefährden. In Zusammenarbeit mit der Klinik für Kardiologie folgte eine Entscheidung für ein Herzunterstützungssystem.

Für Patient:innen mit terminalem Herzversagen, die bereits bei geringer Anstrengung oder in Ruhe Luftnot verspüren und bei denen herkömmliche Therapien nicht greifen, kann das Herz mechanisch durch sogenannte Herzunterstützungssysteme (VAD) oder sogar komplett durch ein Kunstherz ersetzt werden (TAH). Für jüngere Patient:innen (ca. < 65 Jahre) ist eine solche Kunstherztherapie gedacht, um die Zeit bis zu einer möglichen Herztransplantation zu überbrücken („Bridge-to-Transplantation“). Für ältere Patient:innen oder solche, bei denen eine Herztransplantation aus anderen Gründen nicht in Frage kommt, kann diese Möglichkeit auch als dauerhafte Lösung gedacht werden („Destination Therapy“). Im Gegensatz zum kompletten Herz-

ersatz durch ein Kunstherz, sind in den allermeisten Fällen reine Linksherz-Unterstützungssysteme ausreichend. In sehr seltenen Fällen wird das komplette Herz durch ein Kunstherz ersetzt.

So sind wir vorgegangen

Bei dem Eingriff handelte sich um die erste Implantation eines Kunstherzes in Dortmund und Umgebung. Bei einem solchen System wird das Blut am schlagenden Herzen vorbei in den Körperkreislauf gepumpt. Das System ist auf ein gut funktionierendes rechtes Herz angewiesen.

Nach dem Eingriff

Die Entlassung konnte zeitig erfolgen, da der Patient über ein stabiles soziales Umfeld verfügt – ein großer Vorteil für die Genesungszeit. Nach der OP ist eine Zeit in der Reha notwendig. Der Patient trägt ein Aggregat mit vier Akkus bei sich, das er auch bei zukünftigen Wanderungen mitnehmen kann.

Etwa ein Jahr nach dem Eingriff hat er dann ein neues Herz an Prof. Alberts alter Wirkstätte in Düsseldorf erhalten. Dem Patienten geht es sehr gut, er hat bereits wieder den ersten 1000er in Österreich bestiegen.

Prof. Albert zeigt einem Patienten Video-Aufnahmen seiner minimal-invasiven Bypassoperation. Zur Qualitätssicherung werden Operationen von Prof. Albert nach Absprache mit den Patient:innen gefilmt. Die gespeicherten Videos werden auch für Fortbildungen und eigene Analysen genutzt.

Psyche, Genesung, Lebensqualität

Rehabilitation und Leben danach



WISSENSWERTES

Grundsätzlich können Patient:innen nach der Operation wieder alle Sportarten durchführen und sich voll belasten. Bei Operationen mit Eröffnung des Brustbeins muss bis zur Vollendung der Knochenheilung sechs bis acht Wochen gewartet werden. Patient:innen, die dauerhafte Gerinnungshemmer wie Marcumar erhalten, sollten Sportarten mit hoher Verletzungsgefahr meiden.



VIDEO

→ Ironman laufen trotz Herz-OP? Das geht!

Mit mehreren Bypässen hat Triathlet Ingo Winkler bereits zig 100 Kilometer seit seinem Eingriff absolviert.



Die Herzoperation kann technisch noch so gut laufen – manche Menschen tun sich dennoch schwer, wieder in den Alltag zurückzufinden. Prof. Dr. Alexander Albert hat daher über Jahre die Genesung von 6.100 Patient:innen nach einem Eingriff untersucht und die Ergebnisse gemeinsam mit Psycholog:innen der Universität Düsseldorf ausgewertet und publiziert. Dabei fiel vor allem eines auf: Geistige Stabilität ist für körperliche Beschwerden mitverantwortlich. „Solchen Problemen kann man auch als Chirurg vorbeugen, vor allem, indem man sie frühzeitig erkennt und darauf reagiert“, sagt Prof. Albert.

Sechs Monate nach ihrer OP haben die Studienteilnehmenden Fragebögen zu den Bereichen Energie, physische Belastbarkeit, Schmerz, Emotionalität, Schlaf und Sozialleben ausgefüllt. „Patientinnen und Patienten leiden postoperativ besonders dann unter typischen körperlichen Beschwerden, wenn zusätzlich seelische Probleme hinzukommen“, so Prof. Albert. Interessant ist, dass die klassischen Beschwerden eines Herzkranken wie Atemnot oder Brustschmerzen besonders schwerwiegend sind, wenn Betroffene z.B. keine geregelte Arbeit haben, jünger oder männlich sind. Insbesondere bei jüngeren Männern kann die Diagnose einer Herzkrankheit und der folgende operative Eingriff existenzielle Ängste auslösen, die den Heilungsverlauf blockieren. Auch alleinstehende Menschen sind laut Studie in ihrer postoperativen Lebensqualität im Vergleich zu gleichaltrigen Personen signifikant eingeschränkt.

Nächster Schritt: Entwicklung eines Tools zur Risikoerkennung

Die Auswertungen, die gemeinsam mit Psycholog:innen und Rehabilitationsmediziner:innen durchgeführt wurden, zeigen, dass auch sechs Monate nach der Operation etwa ein Viertel der Teilnehmenden noch immer eine eingeschränkte Lebensqualität aufweist. Daher wurde

auch ein erster Ansatz für eine Screening-Methode von dem Forscherteam entwickelt: Physische und soziodemographische Faktoren werden bei allen Patient:innen mit Punkten versehen und aufsummiert. Bei Überschreiten eines Summen-Wertes ist das Risiko für eine eingeschränkte postoperative Lebensqualität deutlich erhöht. Bevor diese Berechnung tatsächlich im Alltag angewandt werden könne, bedürfe es allerdings noch weiterer Prüfungen, so Prof. Albert.

Alle Patient:innen werden zwei Monate nach ihrer OP eingeladen

In Dortmund hat man bis dahin eine pragmatische Lösung gefunden: „Wir bieten allen einen Termin zur Nachbesprechung bei ihrem Operateur zwei Monate nach der OP an. Es geht dabei vor allem darum, zu erklären, was genau gemacht wurde. So wollen wir Sorgen, Ängste oder gar unnötige Einschränkungen, die die Patientinnen und Patienten sich oft selbst auferlegt haben, aus dem Weg zu räumen“, so Prof. Albert. „Wenn unsere Patientinnen und Patienten wieder ein ganz normales Leben führen können, dann hat sich der Eingriff auch für uns gelohnt.“



VIDEOS

→ Videos zur Mobile ECMO für Herz-Lungen-Patient:innen



Das mobile ECMO-Team

Die Klinik für Herzchirurgie im Klinikum Dortmund hat zusammen mit dem Rettungsdienst der Stadt Dortmund das „Mobile ECMO-Team Dortmund“ gegründet. Erleiden Patient:innen ein akutes Herz-Kreislauf-Versagen, können sie oft nicht mehr in eine dafür spezialisierte Klinik transportiert werden. Nun rückt ein Team der Herzchirurgie rund um Klinikdirektor Prof. Dr. Alexander Albert aus, schließt den oder die Patient:in an eine mobile Herz-Lungen-Maschine an und bringt ihn oder sie in das Herzzentrum des Klinikums. So können auch Patient:innen, die in der Regel keine Überlebenschance gehabt hätten, noch gerettet werden.

Das Konzept

Patient:innen, die sich außerhalb der Klinik in einem therapierefraktären Schock oder unter Reanimation befinden, können oft nicht rechtzeitig in eine darauf spezialisierte Klinik transportiert werden. Daher rückt im Falle eines Alarms ein Team bestehend aus Herzchirurg:in und Kardiotechniker:in als Mobile ECMO Team Dort-

mund aus und hilft Betroffenen, durch eine sofortige Kreislauf-Stabilisierung und ein mobiles ECLS-System wertvolle Zeit zu gewinnen. Diese Zeit kann für weitere Therapieschritte genutzt werden (z.B. Intervention, Operation, Kunstherz). Die Handhabung einer ECLS ist sehr komplex, benötigt viel Erfahrung und ein interdisziplinäres Team. In enger Zusammenarbeit mit der Leitstelle des Rettungsdienstes



Tim Henrichs, Leiter der Abteilung Kardiotechnik und der Herzchirurg Hussam Imadi sind mit der transportablen ECMO unterwegs zum Einsatz.

der Stadt Dortmund steht das Team rund um die Uhr für den Einsatz bereit.

Weiterbehandlung im Herzzentrum

Ist der oder die Betroffene vor Ort dank Maschine stabilisiert, können im Herzzentrum des Klinikums anschließende Therapien eingeleitet werden. Da auch die Weiterbehandlung oft sehr komplex ist, erfordert



MOBILE
ECMO-TEAM
DORTMUND

24h-Oberarzt-Hotline
0231 953 20900

Notfall-Nr. Intensivstation
0231 953 20140

Prof. Dr. Alexander Albert
Klinikdirektor Herzchirurgie
0173 5225461



Das Mobile ECMO-Team Dortmund ist eine Kooperation unserer Kardiotechniker:innen, Ärzt:innen der Herzchirurgie und dem Rettungsdienst der Stadt Dortmund. Unsere Einsätze führen uns weit über die Grenzen Dortmunds hinaus.

sie in der Regel eine Zusammenarbeit mehrerer Fachdisziplinen. Unter dem Dach des Maximalversorgers erhalten Patient:innen individuelle Behandlungsangebote und so die bestmögliche Betreuung.

Bereits jahrelange Erfahrung

Prof. Albert hat 2010 in Düsseldorf eines der weltweit ersten überregionalen

Netzwerke dieser Art aufgebaut und auf diese Weise wertvolle Erkenntnisse sammeln können. Erfahrungen aus der Vergangenheit zeigen: Circa 35 Prozent der Menschen, die sonst nicht mehr zu retten gewesen wären, überleben, ohne ein neurologisches Defizit aufzuweisen. Das Alter der Betroffenen spielt bei der Entscheidungsfindung für oder gegen eine ECLS-Behandlung eine große Rolle: Bei

jüngeren Patient:innen kann der Einsatz auch nach mehrstündiger Reanimation noch erfolgversprechend sein; auch ältere Patient:innen können von einer ECMO profitieren, vorausgesetzt, dass die Dauer der Schockphase nur kurz ist, und es noch keine wesentlichen Einschränkungen der Organfunktionen gibt.

Glossar

DIE WICHTIGSTEN BEGRIFFE KURZ ERKLÄRT

→ 3-D-Mapping

Neueste Technologie erlauben eine dreidimensionale und hochauflösende Darstellung des Herzens, um die Orte zu identifizieren, aus denen Herzrhythmusstörungen entstehen.

→ Anaortic OPCAB

Besonders schonende Technik zur Vermeidung von neurologischen Komplikationen bei der Operation; hier wird die Aorta als Hauptquelle von Schlaganfällen nicht berührt. Auch Aortic No Touch Technik genannt.

→ Aortale Anastomosen-Device & Epiaortaler Ultraschall

Besondere Technik der Bypassoperation, bei der die Bypässe besonders schonend in die Aorta gesetzt werden, ohne diese zu klemmen; in Kombination mit OPCAB (Clampless OPCAB).

→ Aortenbogensersatz mit Reimplantation der supraaortalen Äste

Bereich der Hauptschlagader (Aorta), aus dem die Blutgefäße, die den Kopf und das Gehirn versorgen (Aortenbogen mit supraaortalen Ästen), abgehen. Bei Erkrankungen in diesem Bereich (Aneurysmen, Dissektion) müssen die Kopfgefäße in die neue Aortenprothese wieder eingenäht werden (Reimplantation).

→ Aortenklappen-Rekonstruktion (nach T. David)

Herzoperation, biologische Lösung für Patient:innen durch Reparatur einer durch alleinige Erweiterung des Aortenklappenringes bedingten Aortenklappeninsuffizienz.

→ Arterielle Revaskularisation

Bypassoperation mit Arterien anstatt Venen aus dem Bein als Bypass-Material. Grundsätzlich halten die Arterien länger als Venen.

→ Ascendens-Ersatz mit Reimplantation der Koronarien (nach Bentall)

Herzoperation, bei der die gesamte Aortenwurzel ersetzt wird; weil aus der Aortenwurzel die Koronargefäße entspringen, müssen diese beim Aortenwurzel-Ersatz durch eine Rohrprothese bzw. ein Conduit zunächst abgesetzt und dann wieder in die Prothese eingenäht (reimplantiert) werden.

→ Augmentations-Plastiken der Mitralklappen-Segel

Wenn eines der Mitralklappensegel durch Entzündungen, Verkürzungen (Restriktion) oder Verziehungen (Tethering) nicht mehr richtig funktioniert, können wir es vergrößern und dadurch Dichtigkeit erreichen.

→ Biologische Herzklappe

Sie wird im Rahmen einer Herzoperation oder TAVI bei älteren Patient:innen als Prothese für defekte Herzklappen verwendet und besteht meist aus Material vom Rind.

→ Defibrillator-Therapie

Der Defibrillator wird unter den Brustmuskel implantiert und gibt im Falle eines Herzstillstands, ausgelöst durch bösartige Herzrhythmusstörungen, automatisch einen elektrischen Schock ab.

→ Edge-to-Edge-Verfahren (Mitra-, Pascal-Clip)

Bei Unrichtigkeit der Segelklappen (Mitralklappe oder Trikuspidalklappe) werden die Enden der Segel durch Clips zusammengeführt und die Klappe wird dadurch wieder dichter gemacht.

→ Endokarditis

Entzündung einer Herzklappe

→ Frozen-Elephant-Trunk (Thoraflex Hybrid oder Evita Open)

Zum Ersatz des Aortenbogens werden auch spezielle Prothesen verwendet, die sich wie ein Stent dort festsetzen und später Eingriffe an der weiter abwärts gelegen Aorta erleichtern und helfen, eine Nachoperation zu vermeiden.

→ Gerüstlose Bioprothesen

(Freestyle, Inspiris-Composit) – Flexible Bioprothesen ermöglichen den gleichzeitigen Ersatz der Aortenklappe, der Aortenwurzel und von Teilen der Hauptschlagader.

→ Herzinsuffizienz

Herzschwäche; Hauptsymptom ist die Luftnot (Dyspnoe), Einteilung in NYHA-Klassen (NYHA I – bei schwerer Belastung; NYHA IV – Luftnot in Ruhe)

→ Homografts

Menschliche Herzklappen von Verstorbenen. Biologische Lösung für Patient:innen mit schwerer Endokarditis oder für den Ersatz der Pulmonalklappe bei ROSS-Operationen.

→ **Hypothermer Kreislaufstillstand mit antegrader Kopfperfusion**

Bei Operationen im Bereich des Aortenbogens wird die Körpertemperatur auf 32° bis 18° gesenkt (Hypothermie), währenddessen der Kopf mit der Herz-Lungen-Maschine extra mit Blut versorgt (antegrade Kopfperfusion) wird.

→ **Klappentragendes Aortenconduit** (mechanisch/biologisch)
Spezielle Prothesen, welche aus einer Herzklappen-Prothese mit angenähter Gefäßprothese (Aortenprothese) bestehen und für den gleichzeitigen Ersatz der Aortenklappe, der Aortenwurzel und Aorta ascendens (aufsteigende Aorta) konzipiert sind.

→ **M. Barlow**

Eine Form der Mitralklappen-Insuffizienz, bei der es zunächst zu einem Billowing (Aufblähen) der Segel der Mitralklappe kommt und in späteren Stadien zu einem Prolaps (Durchlagen) und Abriß von Chordae (Sehnenfäden).

→ **Mechanische Herzklappe**

Wird bei jüngeren Patient:innen als Prothese für defekte Herzklappen verwendet, wenn eine biologische Lösung nicht möglich oder sinnvoll ist. Sie besteht aus Carbon-Material.

→ **MIC**

Minimal-invasive Chirurgie; umfasst im engeren Sinne alle Herzoperationen, bei denen das Brustbein nicht eröffnet wird (MIDCAB, TAVI, MIC,..) und im weiteren Sinne auch Herz-Operationen, bei denen die Herz-Lungen-Maschine nicht verwendet wird (OPCAB, Neo-Chord).

→ **MIDCAB**

Minimal-invasive Bypassoperation (eng. Minimal-invasive Coronary Artery Bypass Surgery)

→ **Mitralklappe**

Herzklappe; wirkt wie Einlassventil vom linken Vorhof in den linken Ventrikel.

→ **Multivessel MIDCAB**

Minimal-invasive Bypassoperation, bei der mehrere Bypässe über einen kleinen Zugang unter der linken Brust gelegt werden.

→ **No-Touch-Vein-Harvesting**

Besonders schonende Technik der Entnahme von Beinvenen für die Bypassoperation, bei der die Haltbarkeit der Bypässe erhöht wird.

→ **OPCAB**

Off Pump Coronary Artery Bypass – Bypassoperation ohne Herz-Lungen-Maschine;

→ **RALT – Right Anterior Left Mini-Thoracotomy**

Herzoperation mit Ersatz einer verengten oder undichten Aortenklappe (Aortenklappenstenose; Aortenklappeninsuffizienz), minimal-invasiv, ohne das Brustbein (Sternum) zu eröffnen.

→ **Re-Synchronisations-Therapie**

Spezielle Schrittmacher, die das Herz synchron stimulieren, was die Herzfunktion verbessert und insbesondere bei Herzschwäche hilfreich ist.

→ **Ross-Operation**

Herzoperation, biologische Lösung für jüngere Patient:innen mit Aortenklappeninsuffizienz oder Aortenklappenstenose.

→ **S (subkutaner) -ICD**

Defibrillator-Therapie, bei der das Gerät unter der Haut in der Nähe des Herzens implantiert wird und das Herz direkt, ohne Sonden, schocken kann.

→ **Sondenextraktion**

Entfernung von Herzschrittmachersonden, die infiziert oder defekt sind.

→ **Sternotomie**

Klassischer Zugang zum Herzen für Herzoperationen; das Brustbein wird längst eröffnet und später mit Drähten verschlossen.

→ **TAVI**

Transkatheter-Aortenklappen-Implantation (engl. transcatheter aortic valve implantation); Ersatz einer verengten Aortenklappe (Aortenklappenstenose) durch eine biologische Prothese im Herzkatheter

- a) transfemorale: Implantation der Prothese über die Leisten-Gefäße; mittlerweile Standard für ältere Patient:innen; meist im wachen Zustand, ohne Vollnarkose
- b) transapikal: Implantation chirurgisch über Mini-Schnitt unter der linken Brust unter Vollnarkose

→ **Thorakale Aorta**

Hauptschlagader im Bereich des Brustkorbs

→ **Transapikaler Chordae-Ersatz (NeoChord)**

Neues Verfahren, bei dem die Mitralklappe minimal-invasiv am schlagenden Herzen operiert wird

→ **Transapikale TAVI & MIDCAB**

Minimal-invasive Herzoperation; Kombination aus transapikaler TAVI (s.o.) und MIDCAB (s.o.)

→ **Transkatheter Mitralklappenimplantation (TMVI)**

wie TAVI, nur als Ersatz der Mitralklappe; Verfahren steckt noch in den Kinderschuhen.

→ **Trikuspidalklappe**

Herzklappe; wirkt wie Einlassventil vom rechten Vorhof in den rechten Ventrikel.


→ **Vorhoffablation**

Ablation (lat. ablatio „Abtragung, Ablösung“); bei Vorhofflimmern werden die Störungsstelle im Herzen durch Herzkatheter-Verfahren elektrisch ausgeschaltet, um wieder einen normalen Herzrhythmus zu erreichen. Meist werden die Bereiche um die Einmündungen der Lungenvenen (Pulmonalvenen) durch Kälte oder Hitze isoliert.

Referenzen

AUSWAHL UNSERER PUBLIKATIONEN ZU DEN EINZELNEN KAPITELN DER BROSCHÜRE

Personalisierte Bypass-Operation – Ohne Herz-Lungen-Maschine, Arterielle Revaskularisation, Aortic-No-Touch-Technik



Albert A et al. (eds.) Operative techniques in coronary artery bypass surgery – An illustrated guide to personalized therapy, Springer International, London ISBN 978-3-030-48497-2

Albert A, Sergeant P, Florath I, Ismael M, Rosendahl U, Ennker J (2011). Process review of a departmental change from conventional coronary artery bypass grafting

to totally arterial coronary artery bypass and its effects on the incidence and severity of postoperative stroke. Heart Surg Forum 14:73-80.

Albert A, Ennker J. Bypassoperation ohne Herz-Lungen-Maschine (OPCAB). In: J. Ennker et al. (Hrsg.) Referenz Herzchirurgie, Thieme Verlag, Stuttgart 1/2023; S 635-643; ISBN 9783132426115

Albert A, Ennker J, Hegazy Y, Ullrich S, Petrov G, Akhyari P, Bauer S, Ürer E, Ennker IC, Lichtenberg A, Priss H, Assmann A (2018) Implementation of the aortic no-touch technique to reduce stroke after off-pump coronary surgery.. J Thorac Cardiovasc Surg. 2018

Minimal-invasiv ohne Sternotomie Bypass-OP einfach (MIDCAB), mehrfach (MV-MIDCAB)

Albert A. Minimal-invasive Bypassoperation (MICs-CABG): Multi-vessel. In: J. Ennker et al. (Hrsg.) Referenz Herzchirurgie, Thieme Verlag, Stuttgart 1/2023; S 650-661; ISBN 9783132426115

Albert A, Assmann A, Assmann AK (in press). Operative techniques. In: Albert A et al. (eds.) Operative techniques in coronary artery bypass surgery – An illustrated guide to personalized therapy, Springer International, London ISBN 978-3-030-48497-2

Albert A. Minimal-invasive Bypassoperation (MICs-CABG): Revaskularisation der RCA – mit ITA, Vene oder A. gastroepiploica). In: J. Ennker et al. (Hrsg.) Referenz Herzchirurgie, Thieme Verlag, Stuttgart 1/2023; S 664-671; ISBN 9783132426115

Minimal-invasive Mitralklappenrekonstruktion

Albert A, Petrov G, Perier P. Anuloplastierende für die (minimal-invasive) Mitralklappenrekonstruktion In: J. Ennker et al. (Hrsg.) Referenz Herzchirurgie, Thieme Verlag, Stuttgart 1/2023; S 545-555; ISBN 9783132426115

Immohr MB, Sugimura Y, Kröpil P, Aubin H, Minol JP, Albert A, Boeken U, Lichtenberg A, Akhyari P. Impact of standardized computed tomographic angiography for minimally invasive mitral and tricuspid valve surgery. J Cardiothorac Surg. 2021 Mar 20;16(1):34. doi: 10.1186/s13019-021-01400-6. PMID: 33743765; PMCID: PMC7981880.

Kamiya H, Akhyari P, Minol JP, Ites AC, Weinreich T, Sixt S, Rellecke P, Boeken U, Albert A, Lichtenberg A (2017). Simple technique of repair for Barlow syndrome with posterior resection and chordal transfer via minimally invasive approach: primary experience in a consecutive series of 22 patients. Gen Thorac Cardiovasc Surg. 22. s11748-017-0767-z.

Trikuspidalklappeninsuffizienz

Payam Akhyari, Alexander Albert, Philipp Rellecke, Artur Lichtenberg. Chirurgische Optionen bei Trikuspidalklappeninsuffizienz. Aktuell Kardiologie 2019; 8(02): 145-152

Neue Möglichkeiten Biologischer Conduits

Mehdiani A, Sorokin VA, Sule J, Smiris K, Stadnik D, Lichtenberg A, Blehm A. Mid-term single-center outcomes of BioIntegral compared to Freestyle aortic conduit implantation. J Cardiovasc Surg (Torino). 2020 Aug;61(4):512-519.

Aubin H, Memedi E, Mehdiyani A, Lichtenberg A, Albert A. Preoperative percutaneous carotid artery recanalization in a patient with aortic dissection type A. J Card Surg. 2021 Sep;36(9):3414-3416.

Das mobile ECMO-Team

Immohr MB, Eschlböck SM, Rellecke P, Dalyanoglu H, Tudorache I, Boeken U, Akhyari P, Albert A, Lichtenberg A, Aubin H. The quality of afterlife: surviving extracorporeal life support after therapy-refractory circulatory failure—a comprehensive follow-up analysis.

ESC Heart Fail. 2021 Dec;8(6):4968-4975. doi: 10.1002/ehf2.13554. Epub 2021 Sep 4. PMID: 34480427; PMCID: PMC8712909.

Aubin H, Petrov G, Dalyanoglu H, Saeed D, Akhyari P, Paprotny G, Richter M, Westenfeld R, Schelzig H, Kelm M, Kindgen-Milles D, Lichtenberg A, Albert A (2017). Four-year experience of providing mobile extracorporeal life support to out-of-center patients within a suprainstitutional network – Outcome of 160 consecutively treated patients". Resuscitation 2017;121:151-157

Aubin H, Petrov G, Dalyanoglu H, Saeed D, Akhyari P, Paprotny G, Richter M, Westenfeld R, Schelzig H, Kelm M, Kindgen-Milles D, Lichtenberg A, Albert A. A Suprainstitutional Network for Remote Extracorporeal Life Support: A Retrospective Cohort Study. JACC Heart Fail. 2016 Sep;4(9):698-708. doi:

Personalisierte Therapie der Herzinsuffizienz

Saeed D, Stark C, Otto W, Loforte A, Zimpfer D, Bernhardt AM, Potapov E, Morshius M, Schibilsky D, Albert A, Raweh A, Riebandt J, Pappalardo F, Attisani M, Rinaldi M, Haneya A, Hungenes K, Ramjankhan F, Jorde UP, Lewin D, Jawad K, Aubin H, Ayala R, Reichensperner H, Lichtenberg A, Borger M, Gummert J. Outcome of patients supported with the HeartMate 3 after extracorporeal life support: On behalf of the Durable Mechanical Circulatory Support After Extracorporeal Life Support Study Group. J Thorac Cardiovasc Surg. 2023 Sep 7:S0022-5223(23)00763-8. doi: 1

Saeed D, Maxhera B, Westenfeld R, Lichtenberg A, Albert A (2015). An Alternative Approach for Perioperative Extracorporeal Life Support Implantation. Artif Organs. 2015:719-23.

Saeed D, Maxhera B, Kamiya H, Lichtenberg A, Albert A (2015). Alternative right ventricular assist device implantation technique for patients with perioperative right ventricular failure. J Thorac Cardiovasc Surg. 149:927-32.

M Brockmeyer, Y Lin, A Karathanos, C Parco, T Krieger, Y Heinen, A Albert, M Kelm, V Schulze, G Wolff . P2792 Preoperative levosimendan improves survival in patients with low cardiac output syndrome undergoing cardiac surgery: a meta-analysis of randomized controlled trials. European Heart Journal, Volume 40, Issue Supplement_1, October 2019, ehz748.1107

Kunstherz – (Minimal-invasive-) Linksventrikuläre Unterstützungssysteme

Albert A, Raweh A, Blehm A, Petrov G, Saeed D, Minimally Invasive Direct Left Ventricular Assist Device Implantation, JTCVS Techniques (2023), doi: doi.org/10.1016/j.jtcv.2023.01.021.

Jawad K, Sipahi F, Koziarz A, Huhn S, Kalampokas N, Albert A, Borger MA, Lichtenberg A, Saeed D. Less-invasive ventricular assist device implantation: A multicenter study. J Thorac Cardiovasc Surg. 2022 Dec;164(6):1910-1918.e4. doi: 10.1016/j.jtcvs.2020.12.043. Epub 2020 Dec 23. PMID: 33487414.

Saeed D, Sixt S, Albert A, Lichtenberg A (2016). Minimally invasive off-pump implantation of HeartMate 3 left ventricular assist device. J Thorac Cardiovasc Surg. 152:1446-1447.

Herztransplantation

Immohr MB, Mehdiani A, Albert A, Boettger C, Dalyanoglu H, Scheiber D, Westenfeld R, Aubin H, Lichtenberg A, Akhyari P, Boeken U. Heart transplantation in patients with ventricular assist devices: Impacts of the implantation technique and support duration. J Card Surg. 2020 Feb;35(2):352-359. doi: 10.1111/jocs.14392. Epub 2019 Dec 5

Psyche, Genesung, Lebensqualität – Rehabilitation und Leben danach

Assmann AK, Assmann A, Waßenberg S, Kojcici B, Schaal NK, Lichtenberg A, Ennker J, Albert A. The impact of socio-demographic factors on health-related quality of life after coronary artery bypass surgery. Interdiscip Cardiovasc Thorac Surg. 2023 Feb 6;36(2):ivad014. doi: 10.1093/icvts/ivad014. PMID: 36847671; PMCID: PMC9901412.

Schaal NK, Assmann A, Rosendahl J, Mayer-Berger W, Icks A, Ullrich S, Lichtenberg A, Akhyari P, Heil M, Ennker J, Albert A. Health-related quality of life after heart surgery – Identification of high-risk patients: A cohort study. Int J Surg. 2020 Apr;76:171-177. doi: 10.1016/j.ijssu.2020.02.047. Epub 2020 Mar 10

Blutgerinnung – Blutprodukte (Patient Blood Management)

Albert A, Petrov G, Dittberner J, Roussel E, Akhyari P, Aubin H, Dalyanoglu H, Saeed D, Besser V, Karout A, Lichtenberg A, Sixt SU, Hoffmann T. The Impact of Intraoperative Patient Blood Management on Quality Development in Cardiac Surgery. J Cardiothorac Vasc Anesth. 2020 Oct;34(10):2655-2663. doi: 10.1053/j.jvca.2020.04.025. Epub 2020 May 15. PMID: 32546407.

Besser V, Albert A, Sixt SU, Ackerstaff S, Roussel E, Ullrich S, Lichtenberg A, Hoffmann T. Fibrinolysis and the Influence of Tranexamic Acid Dosing in Cardiac Surgery. J Cardiothorac Vasc Anesth. 2020 Oct;34(10):2664-2673. doi: 10.1053/j.jvca.2020.03.040. Epub 2020 May 5. PMID: 32434719.

Hoffmann T, Assmann A, Dierksen A, Roussel E, Ullrich S, Lichtenberg A, Albert A, Sixt S (2018). A role for very low-dose recombinant activated factor VII in refractory bleeding after cardiac surgery: Lessons from an observational study. J Thorac Cardiovasc Surg. 2018 Aug;156(2):544-554.e4 (Impact Factor: 3.501)

Eine vollständige Liste unserer aktuellen Publikation finden Sie unter www.klinikumdo.de auf den Seiten der Herzchirurgie.

So erreichen Sie uns

Klinik für Herzchirurgie

Klinikum Dortmund gGmbH
Beurhausstr. 40
44137 Dortmund

www.klinikumdo.de

KLINIKDIREKTOR

Prof. Dr. Alexander Albert
Sekretariat: Jennifer Bijok
Tel.: +49 (0) 231 953 20980
Fax: +49 (0) 231 953 21091
alexander.albert@klinikumdo.de

SPRECHSTUNDEN

Mo–Fr 8.00–16.00 Uhr
sowie nach Vereinbarung

HERZCHIRURGISCHE AMBULANZ

Tel.: +49 (0) 231 953 20991

INTENSIVSTATION

Tel.: +49 (0) 231 953 20140

24H-ARZT-ZU-ARZT-KONTAKT IN DRINGENDEN FÄLLEN

Tel.: +49 (0) 231 953 20900

Klinikzentrum Mitte
Beurhausstr. 40
44137 Dortmund

Telefon: +49 (0) 231 953 0

Bus- /Straßenbahnverbindung

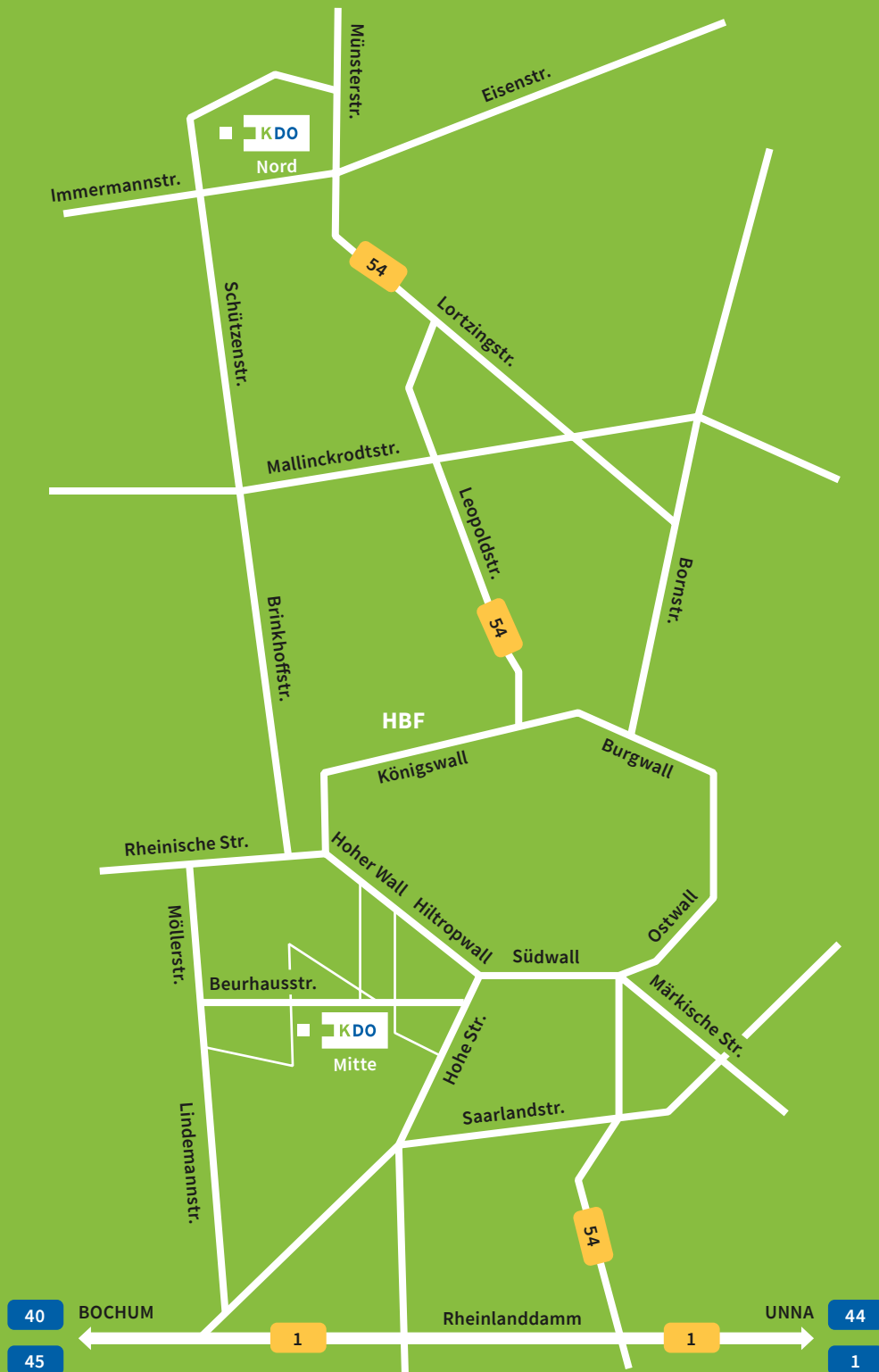Ab Hauptbahnhof Dortmund, Straßenbahn / U-Bahn – alle Linien Richtung Stadtmitte bis Stadtgarten, ab Stadtgarten in die U42 Richtung Hombruch – verkehren tagsüber an Werktagen alle 10 Minuten, an Sonn- und Feiertagen alle 15 Minuten – bis Haltestelle Städtische Kliniken. S-Bahnlinie 4 bis Haltestelle Möllerbrücke.

Straßenanbindung

Über alle Zufahrtstraßen (B1/B54/B236) und Autobahnen (A45/A2/A44) Richtung Innenstadt Dortmund. Im Innenstadtbereich ist das Klinikum zum Teil mit der alten Bezeichnung „Städtische Kliniken“ ausgeschildert.

Parken am Klinikum Mitte

Parkhaus Hohe Straße
Zufahrt über:
Hohe Straße 31
44137 Dortmund



IMPRESSUM

Herausgeber

Klinik für Herzchirurgie
Klinikum Dortmund

Klinikdirektor:

Prof. Dr. Alexander Albert

Stand:

02.2024

„Jede Herz-Operation und der damit verbundene Klinikaufenthalt wird den individuellen Bedürfnissen und dem Gesundheitszustand der Patient:innen angepasst. Für mehr Sicherheit, bessere Langzeitergebnisse und eine schnellere Genesung.“

**FÜR IHRE GESUNDHEIT.
FÜR UNSERE STADT.**

**Klinik für Herzchirurgie
Klinikum Dortmund gGmbH**
Beurhausstr. 40
44137 Dortmund

www.klinikumdo.de

